O Boletim de Conjuntura (BOCA) publica ensaios, artigos de revisão, artigos teóricos e empíricos, resenhas e vídeos relacionados às temáticas de políticas públicas.

O periódico tem como escopo a publicação de trabalhos inéditos e originais, nacionais ou internacionais que versem sobre Políticas Públicas, resultantes de pesquisas científicas e reflexões teóricas e empíricas.

Esta revista oferece acesso livre imediato ao seu conteúdo, seguindo o princípio de que disponibilizar gratuitamente o conhecimento científico ao público proporciona maior democratizacão mundial do conhecimento.



BOLETIM DE CONJUNTURA

BOCA

Ano VII | Volume 24 | Nº 70 | Boa Vista | 2025

http://www.ioles.com.br/boca

ISSN: 2675-1488

https://doi.org/10.5281/zenodo.17467161

BOLETIM DE CONJUNTURA

www.ioles.com.br/boca

TROMBOSE DO SEIO CAVERNOSO BILATERAL EM GESTANTE: RELATO DE CASO

Rayssa Gomes Santos Palmeira[1]
Taynah de Almeida Melo[2]
Murilo Augusto de Almeida Rodrigues[3]
Marília Medeiros Dardenne Rodrigues[4]
Moises Diogo de Lima[5]

Resumo

O presente estudo teve por objetivo descrever o caso clínico de uma gestante com trombose bilateral do seio cavernoso, com o intuito de favorecer o entendimento de sua apresentação clínica, formas de diagnóstico, evolução, tratamento e desfechos maternos e fetais. Em preparação a hemostasia após o parto, a gestante passa a produzir um estado fisiológico hipercoagulável que predispõe a gestante e a puérpera à trombose venosa desde o primeiro trimestre. Na trombose do seio cavernoso (TSC) predominam os sinais oculares com dor orbitária, edema periorbital, oftalmoplegia, quemose, proptose e paralisias. A TSC é rara, podendo estar associada a mortalidade significativa da paciente, geralmente é séptica sendo as causas assépticas menos comuns. Dentre os fatores de risco destaca-se a gestação, puerpério, mulheres em uso de contraceptivos orais, terapia de reposição hormonal e distúrbios genéticos trombofílicos. Assim sendo, diante das dificuldades relacionadas ao diagnóstico dessa condição e o elevado risco para a mãe e feto, mostra-se relevante a apresentação desse relato de caso acerca de TSC concomitante à gestação. Trata-se de um estudo observacional de caráter descritivo sob a forma de um relato de caso. O processo de coleta de dados foi através de diálogo estruturado com a paciente e análise aprofundada do prontuário médico da participante, utilizando fontes primárias e secundárias para avaliar diferentes perspectivas e validar as informações. A paciente é uma gestante de 23 anos com quadro de cefaleia intensa e persistente que evoluiu com redução da acuidade visual, desvio de olhar, diplopia, paresia facial e papiledema bilateral. A partir da discussão do caso entre a equipe da oftalmologia, obstetrícia e neurologia foi solicita angio ressonância dos vasos arteriais e venosos intracranianos, evidenciando presença de falhas de enchimento nas aquisições pós-contraste em ambos os seios cavernosos, associado a aumento da intensidade de sinal nas porções retrobulbares dos nervos ópticos, confirmando o diagnóstico de trombose bilateral do seio cavernoso. Este caso apresentou o achado incomum de TSC asséptica, sem associação de outros fatores de risco além da gestação. A terapia médica incluiu o uso de heparina de baixo peso molecular associada a um atendimento multidisciplinar, possibilitando melhora sintomatológica da paciente e vigilância do quadro até a realização de um parto a termo com desfecho favorável para a mãe e o recém-nascido.

Palavras-chave: Gravidez de Alto Risco; Trombofilia; Trombose do Corpo Cavernoso.

Abstract

This study aimed to describe the clinical case of a pregnant woman with bilateral cavernous sinus thrombosis, aiming to further understand its clinical presentation, diagnostic methods, progression, treatment, and maternal and fetal outcomes. In preparation for hemostasis after delivery, the pregnant woman begins to experience a hypercoagulable physiological state that predisposes her and her postpartum mother to venous thrombosis from the first trimester. In cavernous sinus thrombosis (CST), ocular signs predominate, including orbital pain, periorbital edema, ophthalmoplegia, chemosis, proptosis, and paralysis. CST is rare and can be associated with significant patient mortality. It is usually septic, with aseptic causes being less common. Risk factors include pregnancy, the postpartum period, women using oral contraceptives, hormone replacement therapy, and genetic thrombophilic disorders. Therefore, given the difficulties associated with diagnosing this condition and the high risk to both mother and fetus, presenting this case report of TSC concomitant with pregnancy is relevant. This is an observational, descriptive study in the form of a case report. Data collection was conducted through structured dialogue with the patient and in-depth analysis of her medical records, using primary and secondary sources to evaluate different perspectives and validate the information. The patient is a 23-year-old pregnant woman with intense and persistent headaches that progressed to reduced visual acuity, gaze deviation, diplopia, facial paresis, and bilateral papilledema. After discussing the case with the ophthalmology, obstetrics, and neurology teams, an angiographic resonance imaging of the intracranial arterial and venous vessels was requested. This revealed filling defects on post-contrast acquisitions in both cavernous sinuses, associated with increased signal intensity in the retrobulbar portions of the optic nerves, confirming the diagnosis of bilateral cavernous sinus thrombosis. This case presented the unusual finding of aseptic CST, with no associated risk factors other than pregnancy. Medical therapy included low-molecular-weight heparin combined with multidisciplinary care, enabling symptomatic improvement and monitoring of the condition until a full-term delivery with a favorable outcome for both mother and newborn.

Keywords: Cavernous Sinus Thrombosis; High-Risk Pregnancy; Thrombophilia.

[1] Graduanda em Medicina pela Universidade Federal da Paraíba (UFPB). E-mail: rayssagsp@gmail.com

[2] Residente em Ginecologia e Obstetrícia pela Universidade Federal da Paraíba (UFPB). E-mail: taynah.melo1@gmail.com

[3] Especialista em Radiologia e Diagnóstico por Imagem pela EPM-UNIFESP. E-mail: muriloaarodrigues@yahoo.com.br

[4] Residente em Ginecologia e Obstetrícia pela Universidade Federal da Paraíba (UFPB). E-mail: marilia_dardenne@hotmail.com

[5] Professor da Universidade Federal da Paraíba (UFPB). Doutor em Patologia. E-mail: drmoiseslima@gmail.com

INTRODUÇÃO

O presente estudo descreve o relato de caso clínico acerca de uma gestante diagnosticada com trombose bilateral do seio cavernoso. O tema é de suma importância considerando que o período gestacional é uma fase de profundas transformações emocionais, psicológicas e fisiológicas para a mulher e o núcleo familiar. Tais alterações preparam o organismo materno para o desenvolvimento e a nutrição de uma nova vida, visando um desfecho saudável e equilibrado para o binômio materno-fetal.

As adaptações fisiológicas que ocorrem para sustentar a gestação e preparar o corpo para o trabalho de parto são consideravelmente intensas. Embora esperadas, essas modificações podem, por vezes, gerar desconforto e apreensão, especialmente em gestantes primíparas, devendo ser minuciosamente acompanhadas por profissionais de saúde através de um pré-natal rigoroso. Este acompanhamento transcende a avaliação física, incluindo a orientação familiar sobre as diversas mudanças esperadas e o reconhecimento precoce de potenciais sinais de alarme.

A realização de consultas de acompanhamento regulares, exames laboratoriais e sorologias permite a identificação precoce de diversas condições patológicas que poderiam comprometer a evolução da gravidez, tais como diabetes gestacional, anemias, infecções do trato urinário e pré-eclâmpsia. Porém, existem doenças de menor prevalência, em que as manifestações clínicas durante a gestação podem ser atípicas ou semelhantes a patologias mais frequentemente encontradas na rotina clínica obstétrica. Essa sobreposição de sinais e sintomas representa um desafio para a equipe assistencial, dificultando a rápida identificação da condição rara e a exclusão acurada dos diagnósticos diferenciais para o estabelecimento de uma conduta terapêutica eficaz.

A gestação é um fator de risco significativo para a ocorrência de eventos trombóticos, este aumento da vulnerabilidade decorre do estado fisiológico de hipercoagulabilidade que se estabelece no organismo materno, um mecanismo adaptativo destinado a prevenir hemorragias excessivas durante o parto. A suscetibilidade para o desenvolvimento de tromboses pode ser amplificada quando a gestação se associa a fatores de risco prévios ou comorbidades. Alguns exemplos são a obesidade e a presença de trombofilias hereditárias ou adquiridas, que estabelecem um substrato protrombótico basal. A interação desses fatores pode conduzir a um risco trombótico acentuado, exigindo uma vigilância clínica ainda mais rigorosa.

A trombose do seio cavernoso (TSC) é uma patologia de extrema gravidade, com uma apresentação clínica variável e inespecífica, o que pode dificultar o reconhecimento imediato. Devido à sua localização anatômica central e às estruturas vitais que a circundam, a TSC está associada a um alto potencial para desfechos neurológicos e sistêmicos graves, incluindo déficits visuais permanentes e sepse. O diagnóstico rápido e preciso, seguido pela instituição imediata de um tratamento adequado é essencial

para a prevenção de complicações e para maximizar as chances de um desfecho clínico mais favorável tanto para a mãe quanto para o feto.

Diante da raridade e complexidade da patologia em tela, notadamente no contexto da gestação, apresentamos o caso clínico de uma puérpera com trombose do seio cavernoso, na qual a interpretação inicial da cefaleia como sendo sinusite ou pré-eclâmpsia levou ao atraso no diagnóstico e na instituição de terapêutica adequada. O objetivo é descrever o caso clínico de uma gestante com trombose bilateral do seio cavernoso, com o intuito de favorecer o entendimento de sua apresentação clínica, formas de diagnóstico, evolução, tratamento e desfechos maternos e fetais.

Os objetivos específicos são: compilar e analisar estudos prévios que avaliaram a ocorrência de trombose do seio cavernoso em gestantes e puérperas, além de descrever a evolução clínica da ocorrência de TSC associada à gravidez, em especial, o início e desenvolvimento da enfermidade, características dos exames de imagem, diagnóstico, tratamento e prognóstico esperado para essa patologia. A partir do relato de caso, este estudo possibilita uma discussão sobre os desafios do diagnóstico preciso, as recomendações atuais e a importância do tratamento precoce diante da TSC.

O recorte metodológico adotado para este estudo é de natureza observacional e descritiva, a investigação foi conduzida mediante o acompanhamento longitudinal de uma paciente por um período de vários meses em um hospital terciário que dispõe de serviços de elevada complexidade. A coleta de dados foi realizada de forma ética e abrangente, iniciando-se com a identificação da paciente e a obtenção formal do Termo de Consentimento Livre e Esclarecido (TCLE). A coleta de informações foi a partir do relato subjetivo da paciente (fonte de dados primária) com os dados objetivos extraídos diretamente do seu prontuário médico (fonte secundária), conferindo robustez à base de evidências. Finalmente, todos os dados coletados foram discutidos e organizados metodicamente a fim de facilitar a análise e a subsequente interpretação dos resultados clínicos e evolutivos do caso.

O presente estudo foi estruturado em um conjunto de seções. Na introdução há minuciosa contextualização do tema central, destacando as principais alterações fisiológicas que ocorrem durante a gestação e sua relação direta com o desenvolvimento da enfermidade. Essa contextualização almeja não apenas situar o leitor no escopo do estudo, mas também justificar sua relevância a partir da fundamentação teórica, apresentando de forma clara os objetivos gerais e específicos.

O referencial teórico-conceitual aprofunda a discussão dos principais conceitos e fundamentos científicos que sustentam a análise do caso clínico, explorando estudos prévios e evidências presentes na literatura. Essa seção é essencial para a construção de um embasamento técnico e acadêmico sólido, que servirá de suporte para a compreensão das particularidades do caso apresentado. A metodologia que descreve o percurso metodológico adotado, as considerações éticas, a abordagem, a população do estudo,

a coleta e análise de dados. A descrição do caso clínico traz à exposição detalhada do percurso da paciente, apresentando uma linha do tempo desde o surgimento dos sintomas iniciais, passando pelas intervenções clínicas adotadas durante o acompanhamento, até o desfecho da gestação. Essa progressão da escrita busca evidenciar as condutas adotadas, os tratamentos realizados e decisões clínicas que influenciaram diretamente na evolução do quadro.

Na seção de discussão, os dados apresentados são analisados criticamente, com base nas informações presentes na literatura, com o intuito de refletir sobre as implicações práticas do caso. São evidenciadas as particularidades do manejo clínico, os desafios enfrentados e as reflexões que podem ser extraídas para a prática assistencial em casos semelhantes. As considerações finais destacam os principais achados do estudo, seus impactos para a prática clínica, bem como suas possíveis contribuições para o aprimoramento do cuidado à gestante. Também são evidenciadas as limitações encontradas ao longo do estudo, apontando lacunas que poderão ser objeto de futuras investigações.

REFERENCIAL TEÓRICO-CONCEITUAL

Durante a gestação ocorre um aumento progressivo do volume plasmático materno que atinge o seu máximo por volta da 34ª semana gestacional. A expansão do volume plasmático não se dá de forma proporcional ao aumento da quantidade de eritrócitos, favorecendo a hemodiluição e consequente diminuição da concentração de hemoglobina, hematócrito e contagem de hemácias (SOMA-PILLAY *et al*., 2016). Da mesma forma, em preparação à hemostasia, após o parto, observa-se um estado fisiológico de hipercoagulabilidade com aumento de fatores de coagulação (LOWE *et al*., 2023; SILVEIRA *et al*., 2023), assim como, a elevação dos níveis de fibrinogênio, diminuição da atividade fibrinolítica e redução de anticoagulantes endógenos, como antitrombina e proteína S. Essas modificações fisiológicas da gestação, entretanto, predispõem a gestante e a puérpera à trombose venosa desde o primeiro trimestre e por pelo menos 12 semanas após o parto (BAGOT *et al*., 2017; SOMA-PILLAY *et al*., 2016).

A gestação envolve diversas alterações fisiológicas e metabólicas objetivando criar um ambiente tolerogênico que garanta o desenvolvimento adequado do feto (SERDÁN RUIZ; VÁSQUEZ BONE; YUPA PALLCHISACA, 2023). Durante a gravidez essas alterações levam a um estado de hipercoagulabilidade como preparação para a grande demanda hemostática devido ao trauma agudo ou hemorragia do parto. Nesse sentido, ocorre aumento nos níveis de fibrinogênio, dos fatores VII, VIII e X e do fator von Willebrand (FERRO *et al*., 2009; SAPOSNIK *et al*., 2024). Ademais, há redução no nível de proteína S livre e apesar de não haver alteração nos níveis de proteína C, ocorre aumento da resistência

à proteína C ativada. Observa-se, ainda, aumento dos inibidores da ativação do plasminogênio, dos fragmentos 1 e 2 da protrombina e elevação da capacidade de agregação plaquetária (MARIA *et al*., 2016).

Considerando essas mudanças na crase sanguínea é fundamental que a pesquisa de estados trombóticos sejam, em gestantes e puérperas selecionadas, sistematicamente realizados (SAMFIREAG *et al*., 2022). O tromboembolismo venoso (TEV) é uma condição que não tem uma apresentação uniforme, apresentando variações significativas em diferentes grupos populacionais e em função da presença de fatores de risco preexistentes. Estudos demonstram que a probabilidade de desenvolvimento de TEV é elevada em mulheres que possuem um histórico prévio da condição ou que apresentam condições de trombofilia conhecida (BLONDON *et al*., 2014). O risco também é aumentado naquelas submetidas a técnicas de reprodução assistida e nas pacientes portadoras de comorbidades médicas subjacentes, tais como diabetes mellitus ou hipertensão arterial sistêmica (MERZ *et al*., 2025).

Ademais, a literatura tem consistentemente relatado disparidades raciais e étnicas na incidência de TEV especificamente durante o período gestacional (VARRIAS *et al.,* 2023). Observa-se que mulheres afro-americanas estão expostas a um risco significativamente maior de desenvolver a condição quando comparadas a mulheres brancas caucasianas (BLONDON *et al*., 2014; VARRIAS *et al*., 2023). Essa constatação destaca a necessidade de abordagens de estratificação de risco diferenciadas e de uma atenção especializada para minorias étnicas, visando mitigar as iniquidades no cuidado e na prevenção do tromboembolismo venoso.

Nesse sentido, Bates *et al.* (2018) relatam que 1,2 em cada 1000 partos são complicados por TEV sendo imprescindível que profissionais da saúde estejam atentos à importância do diagnóstico precoce, bem como da implementação de medidas eficazes de prevenção e tratamento adequadas ao período gestacional. A abordagem precoce e individualizada do TEV associado à gravidez é, portanto, um componente essencial para a segurança materno-fetal.

As adaptações fisiopatológicas da gravidez e do puerpério que são associadas a ocorrência de trombose venosa cerebral (TVC), incluem anemia ferropriva, alterações plaquetárias e nos níveis de proteínas pró e antitrombóticas, além das adaptações ao trauma e hemorragia decorrentes do trabalho de parto ou da estase venosa resultantes do repouso no leito na cesariana (LIANG; GAO; FENG, 2017). A oclusão das veias cerebrais ou dos seios venosos durais leva a apresentações clínicas variáveis dependendo da área afetada, com sinais e sintomas que muitas vezes podem ser associados ao período gravídico ou outras patologias, o que dificulta o diagnóstico clínico, apenas diante de elevada suspeita clínica há confirmação por neuroimagem (ALGAHTANI *et al.*, 2022). Dentre os tipos de TVC as apresentações menos comuns incluem a trombose do seio cavernoso, hemorragia subaracnóidea e paralisia de múltiplos nervos cranianos (FERRO; CANHÃO, 2024).

Trombose venosa cerebral

A TVC é uma emergência neurológica subdiagnosticada que ocorre mais frequentemente em mulheres durante a gestação e puerpério (ALSEREHI *et al*. 2024). Em termos epidemiológicos, a relevância da TVC no contexto obstétrico é atestada por dados americanos, que indicam uma taxa de incidência de 11,4 casos por 100.000 partos (LANSKA; KRYSCIO, 1998). Em estudo realizado com 43 pacientes diagnosticadas com TVC associada à gravidez, revelou-se um perfil demográfico em que a média de idade das pacientes foi de 27.09 ± 4.43 anos, sendo a maioria multíparas (LIANG; GAO; FENG, 2017). A análise da distribuição temporal das ocorrências demonstrou que mais de 60% dos episódios de TVC ocorreram durante o puerpério, enquanto para os casos que se manifestaram durante a gestação, observou-se uma distribuição heterogênea por trimestre com 27.91% das pacientes no primeiro trimestre, 4.65% no segundo e 6.98% no terceiro trimestre (LIANG; GAO; FENG, 2017). É fundamental notar, contudo, que, dentre as tromboses venosas cerebrais relatadas neste estudo específico, nenhuma havia sido localizada no seio cavernoso cerebral.

A progressão do quadro clínico em análise é classificada com base em seu tempo de evolução, um critério essencial para o diagnóstico e a gestão clínica, conforme preconizado por Algahtani *et al*. (2022). Essa classificação distingue três categorias distintas: aguda, caracterizada por um início súbito com duração inferior a dois dias; subaguda, que abrange os casos que evoluem em um período intermediário, estendendo-se de dois dias a um mês; e a apresentação crônica, definida por uma evolução prolongada com duração superior a um mês (ALGAHTANI *et al*., 2022). A apresentação subaguda é a modalidade predominante, sendo responsável pela maioria dos casos, com uma prevalência estimada entre 50% a 60% dos pacientes. Em contraste, os casos de progressão aguda representam uma minoria, abrangendo aproximadamente 20% a 30% dos quadros diagnosticados, enquanto a manifestação crônica é a menos frequente, ocorrendo em apenas 10% a 20% do total de pacientes (ALGAHTANI *et al*., 2022; PLEWA; TADI; GUPTA, 2023; ROEDER; LOPEZ; MILLER, 2020).

As adaptações fisiopatológicas da gestação se intensificam a partir do terceiro trimestre da gravidez, geralmente se agravando no puerpério, e podem não retornar completamente aos valores iniciais até mais de seis semanas após o parto (FERRO *et al*. 2009; SAPOSNIK *et al*. 2024). Estudos prévios sugerem que o estado de hipercoagulabilidade da gravidez e do puerpério é uma das principais fisiopatologias associadas à TVC relacionada à gravidez (KALAITZOPOULOS *et al*., 2022). Além disso, outros fatores no período periparto e pós-parto contribuem para o incremento do risco de trombose. A desidratação, frequentemente resultante da perda sanguínea ocorrida durante o parto, e a estase venosa, provocada pelo repouso prolongado no leito, atuam como fatores complementares que intensificam a

predisposição à formação de trombos no sistema venoso cerebral durante esse período vulnerável (SAADATNIA *et al*., 2009). A combinação da hipercoagulabilidade fisiológica com esses fatores adicionais eleva substancialmente a suscetibilidade da paciente a esta complicação neurológica.

As manifestações clínicas da TVC apresentam um espectro diversificado de sinais e sintomas, incluindo a instalação de cefaleia de início súbito e severo, turvação visual, o surgimento de déficits neurológicos focais, alteração progressiva do nível de consciência e, em casos mais graves, crises convulsivas (WANG *et al*., 2022). Devido a inespecificidade dos sintomas iniciais, que geralmente são a cefaleia, vômitos e náuseas, podem ser confundidos com queixas comuns da própria gestação ou com outras condições clínicas benignas, o que leva a um alto índice de subdiagnóstico ou atraso na identificação.

Existem diversas variáveis clinicamente relevantes que estão associadas a um risco significativamente elevado de mau prognóstico em pacientes que desenvolvem TVC. O conhecimento aprofundado desses fatores é crucial para a estratificação de risco e a tomada de decisão terapêutica. Entre as principais condições que agravam o desfecho, destacam-se a presença de infecção sistêmica, a ocorrência de crises convulsivas, o desenvolvimento de hemorragia intracerebral e a presença de distúrbios hipertensivos da gravidez (LIANG; GAO; FENG, 2017). A identificação precoce e precisa desses fatores de risco associados ao mau prognóstico confere um benefício clínico substancial, pois permite a seleção criteriosa de pessoas que se beneficiarão de um tratamento mais agressivo e imediato logo após a confirmação diagnóstica da TVC. Tal abordagem proativa é fundamental para tentar reduzir a alta morbidade e mortalidade inerentes a esta complicação neurológica (LIANG; GAO; FENG, 2017).

A dificuldade em diagnosticar e instituir o tratamento para esta enfermidade em tempo hábil acarreta sérias consequências. O atraso no manejo terapêutico adequado eleva drasticamente o risco de morbidade e mortalidade tanto para a vida da gestante quanto para a integridade do feto (KALAITZOPOULOS *et al*., 2022; WANG *et al*., 2022). Portanto, a baixa especificidade sintomática representa um desafio clínico significativo que exige elevada suspeita diagnóstica por parte das equipes de saúde.

Seios cavernosos

Os seios cavernosos representam estruturas essenciais do sistema de drenagem venosa intracraniana, sendo classificados como seios venosos durais preenchidos por sangue venoso. Sua localização anatômica é estratégica, posicionando-se lateralmente à base da sela turca, à glândula pituitária e em íntima proximidade com os seios paranasais esfenoidais (DIXIT *et al*., 2024; HARRIS; RHOTON,

1976). Os seios cavernosos apresentam trabéculas internas, essas estruturas auxiliem na organização do fluxo sanguíneo e também têm a capacidade de reter bactérias, conferindo a esta região um risco de infecção intrinsecamente mais elevado em comparação com os demais seios venosos durais (HARRIS; RHOTON, 1976).

Anatomicamente, os dois seios cavernosos são conectados pelos seios intercavernosos, logo se houver um atraso significativo no tratamento de um processo infeccioso ou de um evento trombótico em um dos lados, há um risco considerável de disseminação, fazendo com que o quadro possa progredir rapidamente para uma apresentação bilateral (NGNITEWE; MINUTELLO; MESFIN, 2023). Diversas tributárias venosas importantes drenam seu conteúdo para o seio cavernoso, incluindo as veias oftálmicas superiores e inferiores e as veias corticais superficiais (PENSAK, 2024). A ocorrência de trombose no seio cavernoso compromete severamente a drenagem venosa, resultando em um aumento da pressão retrógrada, que se manifesta clinicamente por uma série de sinais e sintomas característicos. Tais manifestações incluem o surgimento de edema facial e periorbital, ptose palpebral, proptose, movimentos oculares dolorosos, papiledema e, potencial perda de visão (PLEWA; TADI; GUPTA, 2023).

O seio cavernoso não é apenas uma estrutura vascular de drenagem, mas também um canal fundamental que serve de passagem para diversos nervos cranianos antes de sua entrada na órbita, onde inervarão tanto os músculos extraoculares quanto os intrínsecos do olho (HARRIS; RHOTON, 1976). A organização desses feixes nervosos é topograficamente distinta, transitam na parede lateral do seio o nervo oculomotor, o nervo troclear e os ramos oftálmico e maxilar do nervo trigêmeo, enquanto o nervo abducente atravessa o lúmen mais medialmente (HARRIS; RHOTON, 1976; NGNITEWE; MINUTELLO; MESFIN, 2023; PENSAK, 2024).

A ocorrência de eventos patológicos, como trombose, que causam compressão ou lesão dos nervos cranianos nesta região, levam ao desenvolvimento de diversas neuropatias específicas. A compressão dos nervos abducente, oculomotor e troclear está diretamente correlacionada ao surgimento de diplopia devido à oftalmoplegia externa, sendo a limitação da abdução ocular característico da paralisia do nervo abducente. Sintomas sensitivos como dor ou parestesia na região dos olhos, nariz e testa indicam a compressão do ramo maxilar do nervo trigêmeo (NGNITEWE; MINUTELLO; MESFIN, 2023; PENSAK, 2024). A identificação desses déficits neurológicos é, portanto, crucial para a localização precisa e o manejo da lesão no seio cavernoso.

A trombose dos seios venosos durais representa uma condição patológica que compromete a drenagem do sangue no encéfalo, desencadeando uma cascata de eventos fisiopatológicos com graves repercussões no parênquima cerebral (FERRO; CANHÃO, 2024). O bloqueio do fluxo venoso resulta em um aumento da pressão venosa, uma diminuição da pressão de perfusão capilar e um subsequente aumento

do volume sanguíneo cerebral. Inicialmente, o organismo tenta compensar oclusão através da dilatação das veias cerebrais remanescentes, buscando manter um fluxo sanguíneo adequado, mas com a progressão da trombose e o agravamento da disfunção, a pressão intravascular no leito venoso se eleva de forma sustentada, resultando na drástica redução da pressão de perfusão cerebral efetiva (FERRO; CANHÃO, 2024; WANG *et al*., 2024).

Este desequilíbrio pressórico leva à disfunção e subsequente ruptura da barreira hematoencefálica, permitindo o extravasamento do plasma sanguíneo para o espaço intersticial do tecido cerebral, o que clinicamente se manifesta como edema vasogênico (WANG *et al*., 2024). A elevação persistente da pressão venosa também dificulta a absorção normal do líquido cefalorraquidiano, contribuindo para o aumento da pressão intracraniana (FERRO; CANHÃO, 2024). A combinação do edema, hipertensão venosa e hipertensão intracraniana é a base das manifestações clínicas graves da TVC.

A hipertensão intracraniana, em particular, é evidenciada pela cefaleia, um sintoma altamente prevalente que afeta até 90% dos pacientes, podendo variar significativamente em termos de intensidade, localização e características (YAGHI *et al*., 2022). Adicionalmente, a hipertensão intracraniana manifesta-se por náuseas e vômitos, bem como por sintomas visuais importantes, incluindo a perda visual transitória ou permanente, que é observada em 13% a 27% dos casos, e a presença de edema papilar (TAQUET *et al*., 2021; YAGHI *et al*., 2022). Outras neuropatias cranianas, como a diplopia, ocorrem em uma faixa de 6% a 14% dos pacientes, e outras lesões de nervos cranianos são relatadas em 6% a 11% (TAQUET *et al*., 2021). Além dos sinais de hipertensão intracraniana, a TVC frequentemente cursa com outras manifestações neurológicas agudas. Ocorrência de convulsões é registrada em 20% a 40% dos pacientes, enquanto déficits neurológicos focais são observados em 20% a 50% dos casos, cuja natureza exata depende estritamente da topografia da lesão no parênquima cerebral (LINDGREN *et al*., 2020).

Uma manifestação de maior gravidade é a encefalopatia, que pode variar desde estados de confusão mental até o coma, e ocorre em até 20% dos pacientes. Quanto ao padrão de início dos sintomas, a apresentação clínica é, na maioria das vezes, insidiosa, com os sintomas se desenvolvendo e se manifestando ao longo de várias semanas antes que o diagnóstico seja estabelecido. Contudo, uma minoria de casos pode apresentar um início agudo e fulminante, é alarmante notar que aproximadamente 25% dos pacientes experimentam uma deterioração neurológica significativa durante a fase aguda da TVC, o que exige monitoramento intensivo e intervenção imediata (ROSA; FRAGATA; SOUSA, 2025).

METODOLOGIA

Trata-se de um estudo observacional de caráter descritivo (SOARES *et al.*, 2024), o delineamento metodológico adotado visa a descrição minuciosa e detalhada do diagnóstico clínico de uma paciente

específica. É um estudo primário que realiza uma análise exaustiva dos sinais e sintomas, bem como da estratégia terapêutica que foi implementada, não se limitando à exposição dos fatos, mas incorporando também um caráter reflexivo, em concordância com recomendações metodológicas recentes da literatura nacional e internacional (IBARRA; PINZÓN; MEDINA, 2023). Os dados apresentados são provenientes diretamente de um caso clínico vivenciado e documentado na prática da atividade profissional. A reflexão crítica sobre esses dados permite a extração de conhecimentos e lições que contribuem para o aprimoramento da compreensão da patologia em questão e das condutas clínicas aplicáveis.

O protocolo de pesquisa foi submetido à avaliação e aprovação do Comitê de Ética em Pesquisa (CEP) local, obtendo o parecer favorável sob o Certificado de Apresentação para Apreciação Ética (CAAE) número 847076243.0000.8069. A inclusão da paciente no estudo ocorreu de forma integralmente voluntária, após a obtenção do TCLE devidamente assinado. Este documento assegura que a participante foi informada de maneira clara e completa sobre os objetivos, procedimentos, potenciais riscos e benefícios associados à sua participação (TAMURA *et al*., 2025).

Todos os dados coletados foram utilizados exclusivamente para fins de pesquisa científica, com a garantia de sigilo e confidencialidade da identidade individual da paciente. Tais procedimentos estão em consonância com as diretrizes estabelecidas na Resolução nº 466/2012 do Conselho Nacional de Saúde, que normatiza a ética em pesquisa no Brasil. A participação neste estudo apresentou um risco potencial mínimo, que se restringe à possibilidade de gerar desconforto ou constrangimento durante a coleta de dados ou o processo de recordação de informações clínicas (ALVES; PROCIANOY, 2025).

Em contrapartida, os benefícios esperados são de natureza coletiva e científica, visando o aprofundamento do conhecimento relativo à patologia em questão. Espera-se que a análise detalhada deste caso contribua para facilitar a identificação precoce de fatores de risco e aprimorar a compreensão da progressão clínica (IBARRA; PINZÓN; MEDINA, 2023). Consequentemente, o estudo busca gerar melhorias tangíveis na qualidade da assistência e do atendimento oferecido a pacientes com quadros clínicos similares no futuro.

A população de estudo para esta investigação consistiu em uma gestante específica, que estava em atendimento e acompanhamento na instituição. Para ser elegível, a participante deveria ter idade superior a 18 anos e manifestar seu consentimento livre e esclarecido para a participação no estudo. Após a confirmação formal do diagnóstico específico, deu-se início ao processo de coleta de dados, o qual foi realizado de maneira abrangente, combinando fontes primárias e secundárias para avaliar diferentes perspectivas e validar as informações (ALVES; PROCIANOY, 2025). As informações foram obtidas por meio de diálogo estruturado com a paciente associada a análise aprofundada do prontuário médico da participante. Este conjunto de dados englobou tanto as informações pessoais e demográficas essenciais

quanto os dados clínicos detalhados apresentados e devidamente registrados durante todo o período de assistência à paciente na instituição.

O período de acompanhamento da participante foi longitudinal e extenso, iniciando-se desde o primeiro acesso da paciente ao serviço de saúde através da urgência obstétrica e englobando todas as etapas subsequentes de seu cuidado. O acompanhamento se estendeu desde a confirmação do diagnóstico inicial, perpassando o tratamento implementado, a subsequente alta médica da fase terapêutica inicial e o acompanhamento ambulatorial no setor de pré-natal de alto risco. Posteriormente, cobriu a internação hospitalar para a realização do parto e a alta médica pós-parto imediata. O monitoramento não se encerrou com a alta, estabelecendo uma continuidade no acompanhamento ambulatorial da mãe no serviço de hematologia e do recém-nascido no programa de puericultura.

Os procedimentos de análise de dados foram realizados de maneira diferente dos métodos quantitativos, focando primariamente na descrição detalhada, na síntese e na interpretação aprofundada das evidências. Iniciando com a organização metódica e cronológica de todas as fontes de dados, que incluem o prontuário, a entrevista estruturada e as observações clínicas (RUSS *et al*., 2025). A análise possibilitou a identificação de padrões, temas e correlações entre os diversos achados, visando a construção de uma narrativa coesa que explique a relevância do caso.

CASO CLÍNICO

Paciente feminina de 23 anos, na segunda gestação, procurou o serviço de urgência obstétrica do Hospital Universitário Lauro Wanderley (HULW) dia 12 de julho de 2024, com idade gestacional de 18 semanas e 1 dia, relatou cefaleia frontal de caráter pulsátil há 4 dias, que não melhorava com uso de analgesia simples, associada a náuseas e 2 episódios eméticos no dia anterior. Diante dos exames laboratoriais sem alterações foi prescrito uso de sintomáticos e retorno em caso de piora.

Após 3 dias, procurou o Hospital de trauma devido a persistência dos sintomas, tendo sido submetida a Tomografia computadorizada (TC) de crânio que, segundo a paciente, não evidenciou alterações. No dia 16/07 procurou a Unidade de Saúde da Família, sendo prescrito Amoxicilina 500mg a cada 8h devido a suspeita de sinusite, a paciente não tinha sintomas gripais ou rinorreia no momento que procurou atendimento, mas relatou ter histórico de sinusite.

Retornou a urgência do HULW dia 22 de julho de 2024 após concluir os 7 dias de uso do antibiótico. Relatando persistência há 15 dias do quadro de cefaleia frontal, intensa, pulsátil, prejudicando o sono. Além disso, referiu episódios de vômitos 2 vezes por dia, febre não aferida e dor torácica ao respirar. Há 4 dias apresentando alterações visuais como diplopia (perda de visão em campos periféricos,

visão dupla em campo central) e rigidez de nuca com dificuldade de mobilidade por dor na região. Ao exame físico Brudizinsky negativo, exames laboratoriais sem alterações, sorologias de Citomegalovírus, Toxoplasmose, Bioquímica, Ressonância magnética crânio-encefálica sem alterações. Foi prescrito o uso de sintomáticos e ajuste da antibioticoterapia para Amoxicilina com Clavulanato a cada 12h por 7 dias.

No dia 26 de julho de 2024 procurou a urgência oftalmológica do HULW devido ao agravamento dos sintomas visuais, com redução da acuidade visual, desvio de olhar e diplopia. Ao exame apresentava dificuldade de abdução e supradextroversão em ambos os olhos, mais intensa a direita. Fundoscopia mostrou papiledema bilateral. Paciente foi encaminhada no mesmo dia para a urgência obstétrica devido a suspeita de pré-eclâmpsia, sendo admitida para dar continuidade a investigação. Relatou episódios prévios de cefaleia frontal, intensa, pulsátil que não melhora com uso de dipirona e paracetamol, prejudicando o sono. Relatou dormência em hemiface esquerda e comprometimento da visão. Relata episódios de vômitos 2 vezes por dia, febre não aferida e dor torácica ao respirar, negou epigastralgia. Paciente negava oscilações pressóricas e no cartão de pré-natal a PA estava adequada. Negava epigastralgia, sangramentos, perda de líquido, disúria, referia boa movimentação fetal. Ao exame físico apresentava bom estado geral, PA 110x80 mmHg, altura de fundo uterino 19cm, batimento cardiofetal 148 bpm, dinâmica uterina ausente, movimentação fetal presente.

Dia 30 de julho foi avaliada pela Neurologia com quadro de paresia facial na abdução bilateralmente (pior a direita), reflexos hipoativos, papiledema bilateral. Apresentando acometimento de 2 ramos do nervo trigêmeo e abducente (bilateral). Diante da hipótese de Síndrome do seio cavernoso ou Trombose venosa central foi solicitado Angioressonância e Ressonância magnética (RNM) de encéfalo com contraste, fase arterial e venosa.

Permaneceu em acompanhamento conjunto com a Oftalmologia, sendo avaliada com reflexos pupilares presentes e simétricos. Acuidade visual com PH no olho direito 20/50 parcial, olho esquerdo 20/40. Pressão intraocular no olho direito foi de 9 mmHg, olho esquerdo 10 mmhg. Fundoscopia de ambos os olhos com edema de disco, microhemorragias peripapilar, aumento da tortuosidade vascular. Devido ao papiledema bilateral, foi orientado uso de tampão oclusor em olho esquerdo.

RNM crânio-encefálica em 02 de agosto demonstrou resultados dentro dos limites da normalidade, não apresentando alterações parenquimatosas significativas. Em contraste, a Angio-RNM dos vasos arteriais e venosos intracranianos evidenciou a presença de falhas de enchimento (defeito de repleção) nas aquisições pós-contraste, acometendo ambos os seios cavernosos. Estes achados são indicativos de um quadro de trombose venosa bilateral. A trombose manifesta-se de forma mais pronunciada e obstrutiva no seio cavernoso esquerdo, o qual se associa a um aumento do seu calibre transverso (conforme demonstrado nas Figuras 1 e 2). Adicionalmente, observou-se um aumento da intensidade de sinal nas porções

retrobulbares dos nervos ópticos, achado este mais significativo no lado esquerdo. Este conjunto de evidências reforça a hipótese diagnóstica de trombose venosa bilateral, dada a íntima relação anatômica e a manifestação clínica associada.

A figura 1A é um corte coronal de angio ressonância magnética crânio-encefálica, uma sequência T1 pós-contraste com gadolínio, para realce das estruturas vasculares. O plano de corte está focado na região da sela turca e dos seios cavernosos e a seta verde aponta especificamente para o seio cavernoso esquerdo. O seio cavernoso esquerdo apresenta uma falha de enchimento em comparação com o seio cavernoso contralateral ou com outras estruturas venosas adjacentes. A figura 1B corresponde a um corte axial, focado no nível dos seios cavernosos e órbitas, com a seta verde indicando a falha de enchimento no seio cavernoso esquerdo. Além disso, o realce na região do ápice orbitário, ao redor do nervo óptico esquerdo, em comparação com o lado direito, pode sugerir edema e ingurgitamento venoso associados à dificuldade de drenagem causada pela trombose. Esses achados são classicamente sugestivos de trombose do seio cavernoso, indicando a presença de material trombótico que impede o preenchimento total ou homogêneo do seio pelo contraste intravenoso.

Figura 1 – Ressonância magnética

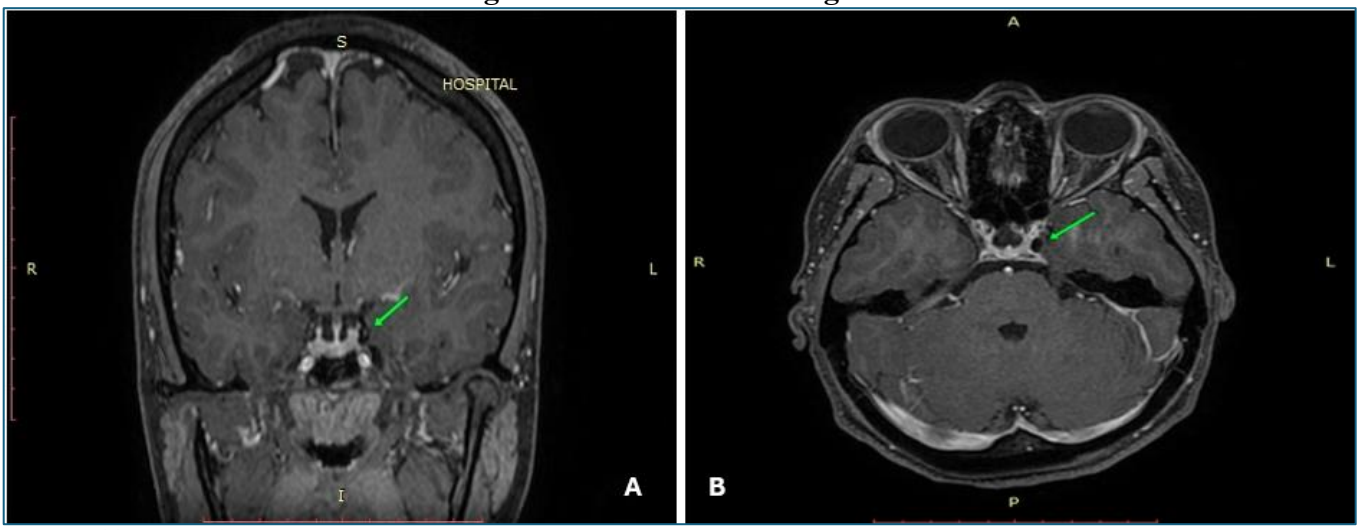

Fonte: Elaboração própria.
Nota: (A) Angio ressonância magnética crânio-encefálica, fase venosa, corte coronal; (B) Angio ressonância magnética crânio-encefálica, fase venosa, corte axial.

Diante da confirmação de trombose de seio cavernoso bilateral foi iniciada anticoagulação plena com Enoxaparina 60mg subcutâneo a cada 12h, por pelo menos 06 meses. Foi iniciada investigação de estado trombótico hereditário e adquirido devido idade jovem e relato que a mãe teve trombose no cérebro aos 18 anos, apresentando paralisia da face e posterior melhora, mas não soube detalhar o caso, pois a mesma já faleceu.

Anticoagulante lúpico 1,14, Anti-beta2-glicoproteínas IgG e IgM 3 e 34 (positivo se >20), Anticardiolipina IgG Inferior a 9,4 e IgM 11,3, não foi conseguido a realização dos exames de Antitrombina, proteína C, Fator V Leiden através do Sistema único de saúde. Logo, os resultados indicam ausência de fator hereditário ou adquirido ocasionando o quadro, entretanto a investigação laboratorial de trombofilias fica prejudicada devido ao estado gravídico da paciente.

Paciente evoluiu clínica e hemodinamicamente estável, apresentando melhora da visão, redução do desvio do olho esquerdo e dormência em hemiface esquerda, recebendo alta hospitalar dia 18 de agosto. Permaneceu em acompanhamento ambulatorial com a hematologia após alta hospitalar para acompanhamento conjunto e investigação de trombofilias após período gravídico.

Durante a gestação desenvolveu diabetes mellitus gestacional, controlado com dieta. Com idade gestacional de 38 semanas foi internada no dia 28 de novembro de 2024 devido a USG realizada no mesmo dia, constando diminuição do Índice de Líquido Amniótico (maior bolsão 5,3), após a suspensão da enoxaparina com 24h de antecedência foi realizado o parto cesariano. O parto ocorreu sem intercorrências, dando à luz a um recém-nascido masculino, com Apgar 9/9. Devido aos riscos associados ao uso de anticoncepcional oral, foi recomendado para a paciente o uso de DIU de cobre como método contraceptivo, diante da assinatura do termo de consentimento da paciente, sua inserção foi realizada logo após o parto.

DISCUSSÃO

A TSC tem uma taxa de mortalidade de até 30% e apesar do tratamento com antibióticos e anticoagulação a taxa de morbidade é relatada como mais de 50%, com sequelas permanentes como cegueira, paralisia do nervo craniano e outras alterações neurológicas (ABSOUD *et al*., 2006; FELDMAN; PICERNO; PORUBSKY; 2000). Devido a raridade de ocorrência, a maioria das publicações relacionadas são relatos de caso, sendo difícil precisar sua incidência, estima-se que a incidência anual de TSC seja de aproximadamente 0,2 a 1,6 por 100.000 pessoas, predominando a ocorrência em crianças, logo é ainda mais rara de ocorrer em mulheres adultas gestantes (PLEWA; TADI; GUPTA, 2023).

Analisando o perfil clínico epidemiológico de ocorrência desse evento, fica evidente que a paciente relatada tem como principal fator de risco o estado gravídico, apesar de se enquadrar na média de idade relatada para TVC e ser multípara, o quadro ocorreu no segundo semestre, o momento menos provável durante a gestação, e em uma localização atípica, o seio cavernoso. A sintomatologia inicial de dor de cabeça e náuseas pode ser confundida com outros quadros característicos da gestação, o fato dos exames de TC e RM estarem sem alterações gerou ainda mais atraso no diagnóstico, o que prolongou o tempo

sem o tratamento. De acordo com Liang, Gao, Feng (2017) a principal causa de diagnostico tardio nessas pacientes é a relação equivocada dos sintomas com pré-eclâmpsia.

A escolha da realização de RM com uso de contraste foi feita após tentativa de todos os outros métodos disponíveis, diante das recomendações de evitar o uso de contraste no período gravídico, excetuando casos imprescindíveis. Uma evolução aguda do quadro é mais relacionada com uma chance de mortalidade, logo o quadro da paciente se apresentar de maneira subaguda, tendo duração maior que 2 dias e inferior a 01 mês, possibilitou uma maior janela temporal para diagnóstico e tratamento, mas é necessário estarmos mais alertas para a ocorrência dessa enfermidade.

Na trombose do seio cavernoso, predominam os sinais oculares com dor orbitária, edema periorbital, oftalmoplegia, quemose, proptose e paralisias oculomotoras (DUMITRACHE; LASCU; CIOBOATĂ, 2024). Sua ocorrência é rara e geralmente séptica, ressaltando que os casos sépticos podem ocorrer após uma infecção facial, sinusite (principalmente esfenoidite e etmoidite), celulite orbitária, faringite, otite, infecções dentárias e mastoidite, principalmente em pacientes com algum distúrbio trombofílico (DINUBILE, 1988; OLIVEIRA *et al*, 2024; PLEWA; TADI; GUPTA, 2023). As causas assépticas são menos comuns e incluem trauma, cirurgia ou gravidez (DINUBILE, 1988).

Dentre os fatores de risco para a TSC destaca-se a gestação, puerpério e mulheres em uso de contraceptivos orais ou terapia de reposição hormonal (DINKIN; PATSALIDES; ERTEL, 2019). Ademais, distúrbios genéticos trombofílicos também podem levar à TSC. A trombofilia é definida como um conjunto de condições, sejam elas de origem hereditária ou adquirida, que elevam significativamente o risco de ocorrência de trombose e, consequentemente, de TEV durante o período gestacional e puerperal (JAMES, 2009). A relevância epidemiológica da trombofilia é substancial, sendo consideradas como um fator de risco comum para TEV especificamente relacionada à gravidez, sendo superada apenas pelo histórico prévio de TEV da paciente (JAMES, 2009).

As trombofilias são classificadas em dois tipos principais: trombofilias adquiridas e trombofilias hereditárias. O diagnóstico dessas condições durante a gestação, contudo, é desafiador, pois muitos dos exames laboratoriais utilizados para identificar essas condições são significativamente afetados pelas alterações fisiológicas da hemostasia induzidas pela própria gravidez (VARRIAS *et al*., 2023). As trombofilias hereditárias incluem a mutação do fator V de Leiden, mutação da protrombina G20210A, antitrombina III, deficiência de proteína C ou S ou aumento do fator VIII (DUMITRACHE; LASCU; CIOBOATĂ, 2024). Por outro lado, trombofilias adquiridas, como a síndrome do anticorpo antifosfolípide, hiperhomocisteinemia, trombocitopenia induzida por heparina e a obesidade podem contribuir com o aumento do risco (SAADATNIA *et al*., 2009).

Não obstante os desafios diagnósticos, a identificação precoce de mulheres com trombofilias é de suma importância clínica. O conhecimento desse fator de risco é crucial para subsidiar decisões relativas à introdução de anticoagulação profilática durante a gestação e no período pós-parto imediato (VARRIAS *et al*., 2023). O rastreamento para trombofilias hereditárias é fortemente recomendado para mulheres que apresentem histórico pessoal ou familiar de TEV ou um forte histórico familiar de trombofilia. Idealmente, este rastreamento deve ser realizado antes ou no início da gravidez. Além disso, mulheres com histórico de perdas gestacionais recorrentes ou morte fetal são consideradas candidatas elegíveis para o rastreamento da síndrome antifosfolipídica, uma importante trombofilia adquirida. A estratificação rigorosa do risco e a implementação de profilaxia adequada são essenciais para reduzir a morbimortalidade associada à TEV na maternidade.

Logo, apesar do histórico da paciente, a suspeita inicial de sinusite não foi confirmada pelos sintomas apresentados ou em exame de imagem, não sedo encontrado nenhum outro foco infeccioso que aumentasse o risco. Diante dos resultados negativos dos exames solicitados para pesquisa de trombofilias, a paciente se enquadra a priori em uma causa asséptica pela gravidez.

A TC de crânio geralmente é o primeiro exame de imagem realizado em urgências neurológicas, mas em TSC ela pode ser normal em grande parte dos casos, auxiliando em descartar outros distúrbios cerebrais (FERRO; CANHÃO, 2024). Acerca da avaliação do paciente e diagnóstico por neuroimagem é recomendado a realização de RNM com venografia e angiografia ou venografia cerebral por TC (DESA; GREEN, 2012). É possível identificar sinais diretos de TSC como a ausência de fluxo e assimetrias, expansão do seio cavernoso e a convexidade da parede lateral (DESA; GREEN, 2012; FERRO; CANHÃO, 2024)

O tratamento de gestantes com TSC envolve uma equipe multidisciplinar, possibilitado medidas para reduzir a pressão intracraniana, tratamento de infecção existente, vigilância da saúde da gestante e do feto, e prevenção de novos quadros de trombose (ROTH; DECK, 2019). O tratamento farmacológico é feito com a heparina de baixo peso molecular subcutânea, pois não atravessa a barreira placentária, não é liberada através do leite materno e reduz o risco de ocorrência da pré-eclâmpsia (CRUZ-LEMINI *et al.,* 2022; MIDDELDORP; GANZEVOORT, 2020). A enoxaparina deve ser utilizada em gestantes com TSC por pelo menos 6 semanas após o parto (BASERGA *et al*., 2022; SCHERES; BISTERVELS; MIDDELDORP, 2019). Como o diagnóstico da paciente foi realizado com 21 semanas de idade gestacional, o mínimo de 6 meses de uso da enoxaparina foi instituído levando em consideração as semanas após um parto a termo.

CONCLUSÃO

A TSC é uma emergência cerebrovascular de ocorrência rara, mas com prognóstico grave e com alta mortalidade. A sua ocorrência durante o período gravídico e puerperal pode ser relacionada ao estado de hipercoagulabilidade fisiológica com aumento dos fatores de coagulação e redução de anticoagulantes endógenos. Apesar do prognóstico ruim dessa condição o resultado de nossa paciente foi favorável e ela não apresentou sequelas em relação a visão ou paralisia de nervo oculomotor ou abducente.

Diante da gravidade e do risco potencial de mortalidade associado à TSC, o manejo clínico exige uma abordagem imediata e assertiva. A terapia anticoagulante imediata com heparina de baixo peso molecular é fortemente recomendada no momento da suspeita diagnóstica. Essa intervenção precoce é fundamental, pois pode melhorar significativamente o desfecho clínico e neurológico das pacientes. Devido à complexidade da condição e à natureza multidisciplinar do cuidado na gestação, o atendimento coordenado envolvendo neurologistas, obstetras e hematologistas é recomendado para garantir um tratamento abrangente e otimizado. No caso apresentado, a utilização da terapia de anticoagulação com heparina de baixo peso molecular associada ao atendimento multidisciplinar com equipes integradas para melhor assistir a paciente possibilitaram um desfecho favorável para a mãe e o recém-nascido.

A principal limitação metodológica deste estudo reside na sua própria natureza enquanto relato de caso. Embora esta abordagem permita uma análise aprofundada e detalhada de um fenômeno clínico raro ou complexo em um contexto específico, ela compromete a validade externa dos achados. Consequentemente, as conclusões obtidas são específicas da paciente acompanhada e do seu contexto de tratamento, o que impede a generalização estatística dos resultados para a população mais ampla de pacientes com TSC relacionada à gestação. Outra limitação importante é a restrição na inferência causal, pois, como um estudo observacional e descritivo, não é possível estabelecer com precisão relações de causa e efeito, tampouco comparar a eficácia de intervenções terapêuticas.

Embora os avanços recentes nos exames de imagem diagnóstica e nas abordagens terapêuticas tenham aprimorado significativamente o manejo da TSC nos últimos anos, a área ainda enfrenta desafios substanciais que precisam ser superados para alcançar uma conduta verdadeiramente personalizada para o paciente.

Para o futuro, as investigações científicas devem concentrar seus esforços no aprimoramento dos critérios de seleção para os regimes de tratamento já existentes, visando identificar com maior precisão os pacientes que mais se beneficiarão de cada modalidade terapêutica. Também há uma necessidade de identificação e desenvolvimento de novas opções terapêuticas que possam oferecer maior eficácia e segurança. Tais avanços contínuos são indispensáveis para reduzir as taxas de mortalidade e morbidade

associadas à TSC na fase aguda, evitando a ocorrência de sequelas e possibilitando uma abordagem multidisciplinar e reabilitadora mais eficaz.

Diante dos riscos de novo evento trombótico no futuro e da necessidade de continuar uma investigação sobre possíveis distúrbios genéticos, a paciente permaneceu em acompanhamento a nível ambulatorial após o período de gestação. Em conclusão, este caso apresentou o achado incomum de TSC asséptica, sem associação de outros fatores de risco além da gestação. Os tratamentos médicos clínicos foram efetivos para a melhora sintomatológica da paciente, possibilitado a ocorrência de um parto a termo.

REFERÊNCIAS

ABSOUD, M. *et al.* "Bilateral cavernous sinus thrombosis complicating sinusitis". **Journal of the Royal Society of Medicine**, vol. 99, n. 9, 2006.

ALGAHTANI, H. *et al.* "Cerebral venous sinus thrombosis in pregnancy and puerperium: A comprehensive review". **Brain Circulation**, vol. 8, n. 4, 2022.

ALSEREHI, A. A. *et al.* "Safety of pregnancy after cerebral venous thrombosis: A case-control study". **Health Science Reports**, vol. 7, n. 2, 2024.

ALVES, J. G.; PROCIANOY, R. "Ética e integridade nas publicações científicas". **Revista Brasileira de Saúde Materno Infantil**, vol. 25, 2025.

BAGOT, C. N. *et al*. "Normal pregnancy is associated with an increase in thrombin generation from the very early stages of the first trimester". **Thrombosis Research**, vol. 157, 2017.

BASERGA, C. *et al*. "Presentación bilateral de trombosis del seno cavernoso: reporte de un caso". **Oftalmología Clínica y Experimental**, vol. 15, n. 4, 2022.

BATES, S. M. *et al.* "American Society of Hematology 2018 guidelines for management of venous thromboembolism: venous thromboembolism in the context of pregnancy". **Blood Advances**, vol. 2, n. 22, 2018.

BLONDON, M. *et al*. "Racial and ethnic differences in the risk of postpartum venous thromboembolism: a population-based, case-control study". **Journal of Thrombosis and Haemostasis**, vol. 12, n. 12, 2014.

CRUZ-LEMINI, M. *et al.* "Low-molecular-weight heparin for prevention of preeclampsia and other placenta-mediated complications: a systematic review and meta-analysis". **American Journal of Obstetrics and Gynecology**, vol. 226, n. 2, 2022.

DESA, V.; GREEN, R. "Cavernous sinus thrombosis: current therapy". **Journal of Oral and Maxillofacial Surgery**, vol. 70, n. 9, 2012.

DINKIN, M.; PATSALIDES, A.; ERTEL, M. "Diagnosis and management of cerebral venous diseases in neuro-ophthalmology: ongoing controversies". **The Asia-Pacific Journal of Ophthalmology**, vol. 8, n. 1, 2019.

DINUBILE, M. J. “Septic thrombosis of the cavernous sinuses”. **Archives of Neurology**, vol. 45, n. 5, 1988

DIXIT, R. *et al.* “Traversing the cavern: radiological manifestations of cavernous sinus pathologies”. **Egyptian Journal of Radiology and Nuclear Medicine**, vol. 55, n. 1, 2024.

DUMITRACHE, M.; LASCU, R.; CIOBOATĂ, M. “Eye Diseases Affecting the Cerebral Vascular System”. **Ophthalmol Research**, vol. 7, n. 2, 2024.

FELDMAN, D. P.; PICERNO, N. A.; PORUBSKY, E. S. “Cavernous sinus thrombosis complicating odontogenic parapharyngeal space neck abscess: a case report and discussion”. **Otolaryngology–Head and Neck Surgery**, vol. 123, n. 6, 2000.

FERRO, J. M. *et al*. “Risk score to predict the outcome of patients with cerebral vein and dural sinus thrombosis”. **Cerebrovascular Diseases**, vol. 28, n. 1, 2009.

FERRO, J. M.; CANHÃO, P. “Cerebral venous thrombosis: Etiology, clinical features, and diagnosis”. **UpToDate** [2024]. Disponível em: <www.uptodate.com>. Acesso em: 27/05/2025.

HARRIS, F. S.; RHOTON, A. L. “Anatomy of the cavernous sinus: a microsurgical study”. **Journal of Neurosurgery**, vol. 45, n. 2, 1976.

IBARRA, E. A. D.; PINZÓN, J.A. A.; MEDINA, Y. F. “Metodología: cómo realizar un informe de caso o informe de serie de caso”. **Revista Colombiana de Reumatología**, vol. 30, n. 2, 2023.

JAMES, A. H. “Venous thromboembolism in pregnancy”. **Arteriosclerosis, Thrombosis, and Vascular Biology**, vol. 29, n. 3, 2009.

KALAITZOPOULOS, D. R. *et al*. “Management of venous thromboembolism in pregnancy”. **Thrombosis Research**, vol. 211, 2022.

LANSKA, D. J.; KRYSCIO, R.J. “Stroke and intracranial venous thrombosis during pregnancy and puerperium”. **Neurology**, vol. 51, n. 6, 1998.

LIANG, Z.; GAO, W.; FENG, L. “Clinical characteristics and prognosis of cerebral venous thrombosis in Chinese women during pregnancy and puerperium”. **Scientific Reports**, vol. 7, n. 1, 2017.

LINDGREN, E. *et al*. Acute symptomatic seizures in cerebral venous thrombosis. **Neurology**, vol. 95, n. 12, 2020.

LOWE, G. *et al.* “Plasma levels of coagulation factors VIII and IX and risk of venous thromboembolism: systematic review and meta-analysis”. **Thrombosis Research**, vol. 229, 2023.

MARIA, L. V. *et al*. “Trombose do seio cavernoso no puerpério em paciente submetida a bloqueio subaracnoideu”. **Revista da Sociedade Portuguesa de Anestesiologia**, vol. 25, n. 4, 2016.

MERZ, L. E. *et al*. “Thrombotic complications in pregnancy: a case-based review of the evidence”. **Journal of Thrombosis and Haemostasis**, vol. 23, n. 2, 2025.

MIDDELDORP, S.; GANZEVOORT, W. “How I treat venous thromboembolism in pregnancy”. **Blood, The Journal of the American Society of Hematology**, vol. 136, n. 19, 2020.

NGNITEWE, M. R.; MINUTELLO, K.; MESFIN, F. B. "Neuroanatomy, cavernous sinus". **Treasure Island: StatPearls** [2023]. Disponível em: <www.ncbi.nlm.nih.gov>. Acesso em: 27/05/2025.

OLIVEIRA, N. L. *et al*. "Raro caso de trombose do seio cavernoso e oclusão de artéria central da retina em paciente jovem com satisfatória evolução". **Revista Brasileira de Oftalmologia**, vol. 83, 2024.

PENSAK, M. L. "The cavernous sinus: An anatomic study with clinical implication". **Laryngoscope Investigative Otolaryngology**, vol. 9, n. 2, 2024.

PLEWA, M. C.; TADI, P.; GUPTA, M. "Cavernous sinus thrombosis". **Treasure Island: StatPearls** [2023]. Disponível em: <www.ncbi.nlm.nih.gov>. Acesso em: 27/05/2025.

ROEDER, H. J.; LOPEZ, J. R.; MILLER, E. C. "Ischemic stroke and cerebral venous sinus thrombosis in pregnancy". **Handbook of Clinical Neurology**, vol. 172, 2020.

ROSA, S.; FRAGATA, I.; SOUSA, D, A. "Update on management of cerebral venous thrombosis". **Current Opinion in Neurology**, vol. 38, n. 1, 2025.

ROTH, J.; DECK, G. "Neurovascular disorders in pregnancy: A review". **Obstetric Medicine**, vol. 12, n. 4, 2019.

RUSS, E. *et al*. Co-operative inquiry: Qualitative methodology transforming research 'about'to research 'with'people. **Qualitative Research**, vol. 25, n. 1, 2025.

SAADATNIA, M. *et al*. "Cerebral venous sinus thrombosis risk factors". **International Journal of Stroke**, vol. 4, n. 2, 2009.

SAMFIREAG, M. *et al*. "Approach to Thrombophilia in Pregnancy—A Narrative Review". **Medicina**, vol. 58, n. 5, 2022.

SAPOSNIK, G. *et al*. "Diagnosis and management of cerebral venous thrombosis: a scientific statement from the American Heart Association". **Stroke**, vol. 55, n. 3, 2024.

SCHERES, L. J. J.; BISTERVELS, I. M.; MIDDELDORP, S. "Everything the clinician needs to know about evidence-based anticoagulation in pregnancy". **Blood Reviews**, vol. 33, 2019.

SERDÁN RUIZ, D. L.; VÁSQUEZ BONE, K. K.; YUPA PALLCHISACA, A. E. "Cambios fisiológicos y anatómicos en el cuerpo de la mujer durante el embarazo". **Universidad, Ciencia y Tecnología**, vol. 27, n. 119, 2023.

SILVEIRA, J. A. N. *et al*. "Análise fisiopatológica da trombofilia em gestantes". **Revista Brasileira de Ciências Biomédicas**, vol. 4, n. 1, 2023.

SOARES, J. P. *et al*. "Gestão em saúde e burnout: prevalência e fatores associados durante a pandemia da covid-19". **Boletim de Conjuntura (BOCA)**, vol. 17, n. 50, 2024.

SOMA-PILLAY, P. *et al.* "Physiological changes in pregnancy: review articles". **Cardiovascular Journal of Africa**, vol. 27, n. 2, 2016.

TAMURA, W. *et al*. "Do caso clínico à aprovação ética: passo a passo para a plataforma Brasil". **Brazilian Journal of Oral and Systemic Health**, vol. 1, n. 1, 2025.

TAQUET, M. *et al*. "Cerebral venous thrombosis and portal vein thrombosis: a retrospective cohort study of 537,913 COVID-19 cases". **EClinicalMedicine**, vol. 39, 2021.

VARRIAS, D. *et al*. "Venous thromboembolism in pregnancy: challenges and solutions". **Vascular Health and Risk Management**, vol. 36, 2023.

WANG, C. *et al*. "Cerebral venous thrombosis as a rare cause of nausea and vomiting in early pregnancy: Case series in a single referral center and literature review". **Frontiers in Neurology**, vol. 13, 2022.

WANG, J. *et al.* "Cerebral venous impairment and cerebral venous sinus thrombosis". **Brain Hemorrhages**, vol. 5, n. 3, 2024.

YAGHI, S. *et al*. "Direct oral anticoagulants versus warfarin in the treatment of cerebral venous thrombosis (ACTION-CVT): a multicenter international study". **Stroke**, vol. 53, n. 3, 2022.



BOLETIM DE CONJUNTURA (BOCA)

Ano VII | Volume 24 | Nº 70 | Boa Vista|2025

http://www.ioles.com.br/boca

Editor chefe:

Elói Martins Senhoras

Conselho Editorial

Antonio Ozai da Silva, Universidade Estadual de Maringá

Vitor Stuart Gabriel de Pieri, Universidade do Estado do Rio de Janeiro

Charles Pennaforte, Universidade Federal de Pelotas

Elói Martins Senhoras, Universidade Federal de Roraima

Julio Burdman, Universidad de Buenos Aires, Argentina

Patrícia Nasser de Carvalho, Universidade Federal de Minas Gerais

Conselho Científico

Claudete de Castro Silva Vitte, Universidade Estadual de Campinas

Fabiano de Araújo Moreira, Universidade de São Paulo

Flávia Carolina de Resende Fagundes, Universidade Feevale

Hudson do Vale de Oliveira, Instituto Federal de Roraima

Laodicéia Amorim Weersma, Universidade de Fortaleza

Marcos Antônio Fávaro Martins, Universidade Paulista

Marcos Leandro Mondardo, Universidade Federal da Grande Dourados

Reinaldo Miranda de Sá Teles, Universidade de São Paulo

Rozane Pereira Ignácio, Universidade Estadual de Roraima