O Boletim de Conjuntura (BOCA) publica ensaios, artigos de revisão, artigos teóricos e empíricos, resenhas e vídeos relacionados às temáticas de políticas públicas.

O periódico tem como escopo a publicação de trabalhos inéditos e originais, nacionais ou internacionais que versem sobre Políticas Públicas, resultantes de pesquisas científicas e reflexões teóricas e empíricas.

Esta revista oferece acesso livre imediato ao seu conteúdo, seguindo o princípio de que disponibilizar gratuitamente o conhecimento científico ao público proporciona maior democratizacão mundial do conhecimento.



BOLETIM DE CONJUNTURA

BOCA

Ano VI | Volume 19 | Nº 56 | Boa Vista | 2024

http://www.ioles.com.br/boca

ISSN: 2675-1488

https://doi.org/10.5281/zenodo.13978181

BOLETIM DE CONJUNTURA

www.ioles.com.br/boca

ABORDAGENS CIRÚRGICAS PARA MALFORMAÇÕES ANORRETAIS E SEUS DESFECHOS: UMA REVISÃO INTEGRATIVA

Alana Micaela Araújo Lemos[1]

Brunna Regis Pedrosa[2]

Cristian Reinaldo Arenhardt[3]

Karolyne Ernesto Luíz Lopes Nobre[4]

Ewerton Franco de Souza[5]

Resumo

As malformações anorretais (MAR) são condições congênitas que afetam a anatomia e função do trato gastrointestinal, gerando complicações clínicas que exigem intervenção cirúrgica. O presente estudo tem como objetivo revisar criticamente a literatura atual sobre as técnicas cirúrgicas utilizadas no manejo das MAR, comparando seus resultados clínicos e funcionais, bem como analisar as complicações pós-operatórias e fatores genéticos associados. A pesquisa segue um método dedutivo, fundamentada em uma Revisão Integrativa da Literatura (RIL) baseada no protocolo PRISMA 2020, utilizando a estratégia PICO para guiar a formulação da pergunta de pesquisa e a seleção dos estudos. Para análise dos dados, foram empregadas as metodologia de Análise Textual Discursiva (ATD), assim como foi feita uma nuvem de Palavras, por meio do software NVivo. Os resultados indicam que as técnicas cirúrgicas mais frequentemente utilizadas são a anorretoplastia assistida por laparoscopia (LAARP) e a anorretoplastia sagital posterior (PSARP). Ambas demonstram eficácia, com a LAARP apresentando vantagens estéticas, enquanto a PSARP é amplamente utilizada em malformações mais complexas. Complicações como constipação e incontinência fecal foram observadas em uma parcela significativa dos pacientes, destacando a importância do manejo pós-operatório. Além disso, variantes genéticas, como o gene CDX2, foram associadas a complicações mais graves, reforçando a relevância da análise genética no tratamento de MAR. Conclui-se que a escolha da técnica cirúrgica deve ser personalizada de acordo com as características individuais do paciente e a complexidade da malformação. Sugere-se que futuros estudos investiguem mais profundamente as intervenções precoces em contextos com poucos recursos e a inclusão de análise genética no manejo clínico para melhorar os resultados a longo prazo.

Palavras-chave: Anomalias Anorretais; Clínica; Técnicas Cirúrgicas.

Abstract

Anorectal malformations (ARM) are congenital conditions that affect the anatomy and function of the gastrointestinal tract, generating clinical complications that require surgical intervention. This study aims to critically review the current literature on the surgical techniques used in the management of MAR, comparing their clinical and functional results, as well as analyzing postoperative complications and associated genetic factors. The research follows a deductive method, based on an Integrative Literature Review (ILR) based on the PRISMA 2020 protocol, using the PICO strategy to guide the formulation of the research question and the selection of studies. To analyze the data, the Textual Discourse Analysis (TDA) methodology was used, as well as a Word Cloud Analysis, using NVivo software. The results indicate that the most frequently used surgical techniques are laparoscopic-assisted anorectoplasty (LAARP) and posterior sagittal anorectoplasty (PSARP). Both have been shown to be effective, with LAARP having aesthetic advantages, while PSARP is widely used for more complex malformations. Complications such as constipation and fecal incontinence have been observed in a significant proportion of patients, highlighting the importance of post-operative management. In addition, genetic variants, such as the CDX2 gene, were associated with more serious complications, reinforcing the relevance of genetic analysis in the treatment of MAR. We conclude that the choice of surgical technique should be personalized according to the patient's individual characteristics and the complexity of the malformation. It is suggested that future studies further investigate early interventions in low-resource settings and the inclusion of genetic analysis in clinical management to improve long-term outcomes.

Keywords: Anorectal Anomalies; Clinical; Surgical Techniques.

[1] Médica. Residente de Cirurgia Geral do Hospital Universitário Alcides Carneiro pela Universidade Federal de Campina Grande (UFCG). E-mail: alana.m.a.lemos@gmail.com

[2] Médica. Residente de Cirurgia Geral do Hospital Universitário Alcides Carneiro pela Universidade Federal de Campina Grande (UFCG). E-mail: brunna-regis@hotmail.com

[3] Médico. Residente de Cirurgia Geral do Hospital Universitário Alcides Carneiro pela Universidade Federal de Campina Grande (UFCG). E-mail: cristian.arenhardt@hotmail.com

[4] Médica. Residente de Cirurgia Geral do Hospital Universitário Alcides Carneiro pela Universidade Federal de Campina Grande (UFCG). E-mail: kakanobre213@gmail.com

[5] Médico. Preceptor da Residência de Cirurgia Geral do Hospital Universitário Alcides Carneiro pela Universidade Federal de Campina Grande (UFCG). E-mail para contato: ewertonfrancodesouza@hotmail.com

INTRODUÇÃO

As anomalias anorretais (AAR) são condições congênitas que afetam significativamente o desenvolvimento do trato intestinal, gerando impactos funcionais e psicossociais nos pacientes. A prevalência dessas malformações, que varia de 1 em 2.000 a 1 em 5.000 nascidos vivos, exige que os profissionais de saúde estejam preparados para oferecer diagnósticos rápidos e intervenções cirúrgicas eficazes que garantam a restauração da função anorretal, bem como a melhoria da qualidade de vida dos pacientes a longo prazo.

A justificativa para o presente estudo baseia-se na necessidade de ampliar o entendimento das abordagens cirúrgicas mais modernas e das técnicas de manejo pós-operatório, buscando otimizar os resultados clínicos e funcionais. O aumento da complexidade dos casos observados nas últimas décadas, associado ao desenvolvimento de novas tecnologias, evidencia a importância de integrar essas inovações nos procedimentos cirúrgicos para garantir resultados mais satisfatórios. Dessa forma, o estudo se propõe a oferecer uma análise crítica das abordagens atuais, identificando lacunas no conhecimento e áreas que necessitam de maior aprofundamento.

O problema central que orienta este estudo é a diversidade de desfechos observados em pacientes submetidos a diferentes técnicas cirúrgicas para AAR, como a anorretoplastia sagital posterior (PSARP) e a anorretoplastia assistida por laparoscopia (LAARP), bem como os desafios na gestão das complicações pós-operatórias, como constipação e incontinência fecal. A heterogeneidade dos resultados aponta para a necessidade de uma investigação sistemática que explore as nuances dessas técnicas e os fatores clínicos, epidemiológicos e genéticos que influenciam os resultados.

Do ponto de vista conceitual, este estudo está ancorado na perspectiva de que as anomalias anorretais, além de serem classificadas conforme critérios anatômicos e funcionais, devem ser abordadas por meio de uma visão multidisciplinar. Essa abordagem inclui a integração de novas tecnologias cirúrgicas, programas de manejo pós-operatório e suporte psicossocial, levando em consideração não apenas os aspectos anatômicos, mas também os impactos no bem-estar global do paciente. O marco conceitual se baseia na importância de um diagnóstico preciso e de um tratamento personalizado, ajustado às necessidades individuais de cada paciente, com ênfase na qualidade de vida a longo prazo.

Metodologicamente, este estudo adota uma revisão integrativa da literatura, utilizando critérios rigorosos de seleção de estudos e análise de dados. A estratégia PICO (Paciente, Intervenção, Comparação, Desfechos) foi utilizada para formular a pergunta de pesquisa e guiar a busca nas principais bases de dados. A seleção de artigos foi realizada com base em critérios de inclusão e exclusão bem definidos, garantindo que os estudos analisados abordassem as diferentes técnicas

cirúrgicas para AAR e seus respectivos desfechos clínicos. O marco metodológico assegura uma análise detalhada e sistemática das evidências disponíveis, permitindo inferências robustas sobre as melhores práticas cirúrgicas e de manejo pós-operatório.

Assim, o presente estudo busca contribuir para a literatura ao fornecer uma visão abrangente das abordagens cirúrgicas para AAR, oferecendo subsídios teóricos e práticos que possam ser aplicados na prática clínica para a melhoria dos resultados cirúrgicos e na qualidade de vida dos pacientes.

REFERENCIAL TEÓRICO-CONCEITUAL

As anomalias anorretais são condições congênitas que afetam a porção anorretal do cólon, exigindo diagnósticos precisos e intervenções cirúrgicas personalizadas. O referencial teórico a seguir aborda a evolução histórica das classificações dessas malformações, desde os primeiros esforços até as abordagens modernas, destacando a importância de categorizações detalhadas para tratamentos mais eficazes. Também discute a diferenciação embriológica da região anorretal e as diversas técnicas cirúrgicas desenvolvidas ao longo do tempo, enfatizando a necessidade de uma abordagem multidisciplinar e personalizada.

Histórico, conceitos e definições

As anomalias anorretais congênitas são defeitos presentes desde o nascimento, podendo ser de natureza estrutural, funcional ou metabólica. As causas mais comuns incluem fístulas, ânus imperfurado e, menos frequentemente, doença de Hirschsprung (HASHIZUME *et al.,* 2018).

As anomalias anorretais podem levar a diferentes níveis de obstrução intestinal, impedindo a passagem das fezes e causando distensão abdominal. Isso pode acarretar em distúrbios respiratórios para o recém-nascido, resultando também em complicações graves como infecções, perfuração intestinal, peritonite e até óbito, se não tratada rapidamente (ANGOTTI *et al.,* 2018).

Conforme Hockenberry e Wilson (2011) aproximadamente metade dos recém-nascidos com anomalias anorretais também apresentam problemas urológicos. Além disso, cerca de 90% dos casos envolvem uma fístula congênita, tornando a confecção de uma colostomia uma intervenção necessária. A hereditariedade é rara, com uma chance de 1% de uma mãe ter outro filho com anomalia anorretal, geralmente associada a síndromes cromossômicas. Entre as várias anomalias, o ânus imperfurado é uma condição congênita que afeta o canal anorretal ou a localização do ânus no períneo (PANDEY *et al.,* 2018).

Quanto ao ânus imperfurado, o mesmo pode ser classificado como alto ou baixo. Para as anomalias baixas, o tratamento envolve a perfuração da membrana anal, resultando em alta taxa de continência após a cirurgia. Nas anomalias altas, a colostomia é geralmente realizada para aliviar a obstrução. A intervenção é necessária quando a distância entre o reto e o períneo, medida por radiografia, é maior que um centímetro (GIORGIO *et al.,* 2019).

De acordo com Lowdermilk *et al*. (2012), a incidência de ânus imperfurado é de aproximadamente um caso a cada cinco mil nascidos vivos, sendo mais comum em meninos (58%) do que em meninas (42%). A causa dessa condição ainda é desconhecida e ocorre devido à diferenciação do seio urogenital e da cloaca durante a 7ª e 8ª semanas de gestação (MULLASSERY *et al.,* 2018).

A classificação de Wingspread, introduzida em 1984, foi a primeira amplamente aceita para categorizar essas anomalias. Ela se baseava na relação entre o coto retal e o músculo elevador do ânus, dividindo as malformações em altas, intermediárias e baixas, com categorias específicas para meninos e meninas, além das raras malformações cloacais. Em 1995, Peña propôs uma nova classificação focada na presença e posição das fístulas, ajudando a identificar os casos que necessitavam de colostomia. A localização das fístulas era essencial para determinar os procedimentos cirúrgicos adequados, como a anorretoplastia sagital posterior (VERAS e*t al.,* 2018).

Esta nova abordagem organizava os pacientes por sexo, tipo de fístula, altura da fístula, além de considerar persistência de cloaca, atresia e estenose anal. A classificação de Peña aumentou a precisão no diagnóstico e tratamento das malformações anorretais, melhorando a qualidade de vida dos pacientes, e continua a ser amplamente utilizada (BRISIGHELLI *et al.,* 2018).

Em 2005, durante uma conferência em Colônia, Alemanha, foi desenvolvida a classificação de Krickenbeck. Este novo sistema foi criado para melhorar o acompanhamento dos pacientes e permitir estudos comparativos entre diferentes centros médicos. A classificação de Krickenbeck ajustou a metodologia de Peña, categorizando as malformações pelo tipo de fístula e incluindo variações raras e regionais. Esta nova classificação internacional facilitou comparações mais eficazes entre diferentes técnicas cirúrgicas, superando as limitações dos sistemas anteriores (SAXENA *et al.,* 2018).

As anomalias anorretais, também conhecidas como malformações anorretais, são defeitos congênitos que impactam o desenvolvimento do intestino posterior. Essas condições resultam em defeitos estruturais no reto e/ou canal anal, que podem formar conexões com o períneo ou trato urinário por meio de fístulas. Essas anomalias estão associadas a problemas na formação da cloaca e malformações anorretais nas fases iniciais do desenvolvimento fetal. Essas alterações podem levar à imperfuração anal, caracterizada pela ausência de uma abertura no final do reto e canal anal. A estenose

anal, por outro lado, ocorre quando há uma abertura, mas o desenvolvimento do canal anorretal é incompleto (XIAO *et al.,* 2018).

Classificação e principais achados

Para entender as anomalias que podem surgir no trato gastrointestinal, é essencial analisar seu desenvolvimento embriológico. Nesta perspectiva, essas anomalias podem ocorrer em qualquer ponto do sistema gastrointestinal, desde a boca até o ânus. Entre elas, a anomalia anorretal, com foco na malformação conhecida como ânus imperfurado, é o destaque deste estudo (MURAD-REGADAS *et al.,* 2018).

As anomalias anorretais (AAR) são defeitos congênitos que resultam de falhas ou interrupções no desenvolvimento normal do ânus, reto e trato urogenital durante a fase embrionária. O desenvolvimento inadequado do septo urorretal é a causa principal dessas anomalias, levando a uma divisão incompleta da cloaca em porções urogenital e anorretal. Essas malformações podem variar em complexidade, desde simples até altamente complexas. A classificação das AAR em altas ou baixas depende de onde o reto termina em relação ao músculo elevador do ânus, especificamente o músculo puborretal (FERNÁNDEZ; RINCÓN, 2019).

Existem vários tipos de anomalias anorretais, que são categorizadas com base no nível de externação retal e nas características específicas de cada caso. A relação entre a porção terminal do intestino e o músculo puborretal é um dos critérios de classificação, que também leva em conta possíveis associações com outras malformações pélvicas e geniturinárias, que são classificadas em em níveis alto, intermediário e baixo (DANIELSON *et al.,* 2019).

Nesta perspectiva, é crucial observar os recém-nascidos (RN) de perto, especialmente se não evacuarem nas primeiras 24 horas, o que requer uma investigação detalhada. As primeiras eliminações fecais dos RN, chamadas mecônio, são verde-escuras e pegajosas. Se não houver eliminação do mecônio nesse período, o RN não deve receber alta hospitalar. A ausência de eliminação pode indicar condições como atresias ou estenose do trato digestivo inferior, doença de Hirschsprung, fibrose cística, distúrbios metabólicos, ânus imperfurado ou infecção (LAURITI *et al.,* 2019).

O ânus imperfurado geralmente está associado a outras condições, sendo as anomalias geniturinárias as mais frequentes. Algumas dessas anomalias podem ser diagnosticadas durante o pré-natal, no qual a ultrassonografia detalhada da anatomia fetal permite o diagnóstico precoce da maioria das malformações congênitas e possibilita intervenções intra-uterinas. No entanto, o ânus imperfurado não pode ser corrigido antes do nascimento (SAMUK *et al.,* 2019).

A presença de outras anomalias associadas ao ânus imperfurado pode causar grande impacto emocional na mãe ao receber o diagnóstico do filho. A falta de conhecimento sobre os métodos de correção, como a colostomia, é um fator significativo, dado o impacto desse procedimento na fragilidade de um recém-nascido. Para tanto, o diagnóstico precoce após o nascimento é essencial para um bom prognóstico e para a realização dos procedimentos necessários (LIN *et al.,* 2019).

A malformação anorretal pode ser categorizada em dois grandes grupos: o grupo clínico principal e as variações raras, conforme a nova classificação de Krickenbeck. O grupo clínico principal abrange condições como fístula perineal, estenose anal, fístula reto-uretral, malformação cloacal e fístula reto-vesical. Já as variações raras incluem estenose retal, fístula retovaginal, fístula tipo H e cólon em bolsa. Em homens, o tipo mais comum de malformação anorretal é a fístula reto-uretral, enquanto em mulheres, a fístula vestibular predomina. Estima-se que entre 48% e 78% dos casos de malformação anorretal estejam associados a outras anomalias congênitas (KAPAPA; BECKER; SERRA, 2021).

A causa das malformações anorretais ainda é amplamente investigada, com várias teorias em discussão. O desenvolvimento dessas condições parece estar relacionado a uma combinação de fatores genéticos e ambientais, ao invés de um único fator determinante. Embora a influência genética seja reconhecida, os mecanismos que levam à formação das malformações não estão completamente esclarecidos (BANU *et al*., 2020).

Em síndromes raras como Townes-Brocks, Down e Currarino, fatores genéticos específicos, como mutações em genes ou alterações cromossômicas, são claramente identificados como as causas. No entanto, a maioria das malformações anorretais tem uma base genética mais complexa. Pesquisas com animais indicam que alterações nos genes SHH e TCF4, fundamentais no desenvolvimento do sistema digestivo durante a embriologia, podem resultar em malformações anorretais (SOLOMON *et al.,* 2024).

Aspectos clínicos e epidemiológicos

As anomalias anorretais (AAR) são malformações congênitas que afetam o ânus e o reto, com uma incidência que varia de 1 em 2.000 a 1 em 5.000 nascimentos. Essas condições surgem devido a falhas no desenvolvimento embrionário. A partir da quarta semana de vida embrionária, o sistema gastrointestinal começa a se formar a partir do endoderma. O intestino primitivo é dividido em três partes: anterior, médio e posterior (KAYIMA *et al.,* 2019).

A cloaca, a porção distal do intestino posterior, é uma cavidade comum para os tratos intestinal, genital e urinário. O desenvolvimento do septo urorretal divide a cloaca em partes urogenital e anorretal.

A fusão completa do septo urorretal com a membrana cloacal forma o períneo, e interrupções ou defeitos nesse processo levam a diversas malformações classificáveis conforme suas características específicas (KRUGER e*t al.,* 2019).

A classificação de Krickenbeck categoriza as AAR em tipos como fístula perineal, fístula uretral (bulbar e prostática), fístula vesical, fístula vestibular, ausência de fístula, estenose anal e persistência de cloaca. O diagnóstico inicial é feito por exame físico do recém-nascido, complementado por radiografia, ultrassonografia perineal, colostograma distal e ressonância magnética (DANIELSON *et al.,* 2019).

A radiografia é crucial para medir a distância entre a porção retal proximal e o ânus imperfurado, visualizando o gás. Essa informação é essencial para determinar a abordagem cirúrgica adequada. Se a distância for menor que 1 cm e não houver anomalias urinárias ou genitais associadas, é indicada a anoplastia (SAMUK *et al.,* 2019b).

Para tanto, existem dois métodos principais para corrigir as anomalias anorretais (AAR): a anorretoplastia sagital posterior (PSARP – posterior sagittal anorectoplasty) e a técnica laparoscópica de abaixamento retal (LAARP – laparoscopically-assisted anorectal pull-through). A PSARP, apresentada por Devries e Peña em 1982, é amplamente utilizada. A técnica LAARP, introduzida por Georgeson *et al*., tem sido adotada desde 2000. Quando a fístula perineal se localiza no complexo muscular, pode-se optar pelo procedimento Cutback, que amplia a abertura anal por meio de uma incisão na linha média posterior (VAN DER STEEG *et al.,* 2019).

A PSARP consiste em expor diretamente o complexo muscular do esfíncter anal através de uma incisão posterior na linha média, permitindo o reposicionamento correto do reto. Entretanto, a dissecção extensa da região perineal pode causar complicações. A PSARP tradicionalmente ocorre em três etapas ao longo de semanas ou meses: inicialmente, realiza-se uma colostomia, seguida pela anorretoplastia sagital posterior e, finalmente, pelo fechamento da colostomia (ZHENG *et al.,* 2019).

Esse método, devido às suas múltiplas etapas e procedimentos invasivos, aumenta o risco de infecções na ferida cirúrgica, sangramentos e sepse. Por isso, alguns profissionais preferem realizar a cirurgia em um único estágio, sem a necessidade de colostomia (DANIELSON *et al.,* 2019).

Assim, deve-se considerar também que estes pacientes necessitam de intervenção cirúrgica para corrigir a anomalia e restaurar a função anorretal normal. Embora a cirurgia reposicione o canal anal no centro do esfíncter anal externo, o que teoricamente deveria prevenir complicações futuras, muitos pacientes com AAR continuam a relatar disfunções anorretais na vida adulta, tais como constipação e/ou incontinência fecal. Esses sintomas persistentes são observados com frequência, mesmo após intervenções cirúrgicas corretivas (KYRKLUND; PAKARINEN; RINTALA, 2017).

A regulação da defecação envolve mecanismos complexos, localizados principalmente no assoalho pélvico e no canal anal. Acredita-se que as cirurgias realizadas em pacientes com AAR possam, inadvertidamente, causar danos a esses mecanismos, contribuindo para o desenvolvimento de disfunções anorretais. Entre os mecanismos que controlam a função anorretal, o reflexo inibitório retoanal (RAIR) desempenha um papel central. O RAIR é responsável pelo relaxamento do esfíncter anal interno, permitindo a passagem ativa das fezes para o canal anal, um processo crucial tanto para a prevenção da constipação quanto para a manutenção da continência fecal (KAPAPA; BECKER; SERRA, 2021).

Estudos prévios demonstraram a presença do RAIR em pacientes com AAR, no entanto, o impacto da sua presença ou ausência nos distúrbios de defecação, bem como as possíveis associações entre o reflexo, os tipos de AAR e as técnicas cirúrgicas utilizadas, ainda não foram completamente investigados. Além disso, embora a relação entre o RAIR, a constipação e a incontinência fecal em pacientes com AAR tenha sido descrita na literatura, os resultados são muitas vezes contraditórios, exigindo maior esclarecimento sobre esses fenômenos (VAN DER STEEG *et al.,* 2019).

METODOLOGIA

Este estudo trata-se de uma Revisão Integrativa da Literatura (RIL), a partir da utilização do método dedutivo, que tem como objetivo sintetizar os conhecimentos existentes sobre o tema em questão, identificando padrões, lacunas e perspectivas futuras, a fim de proporcionar uma visão abrangente e crítica das evidências disponíveis na literatura científica (PAGE *et al*., 2023).

Para a realização desta pesquisa, seguiu-se um procedimento sequencial, conforme detalhado por Senhoras (2019) e Aquino *et al*. (2021), que envolveu as seguintes etapas:

> Seleção do tema e formulação da pergunta de pesquisa: Definição do tema e criação da pergunta de pesquisa utilizando a estratégia PICO;
>
> Definição de critérios de inclusão e exclusão: Estabelecimento de critérios claros para selecionar e excluir estudos, seguido por buscas na literatura;
>
> Delimitação e categorização das informações: Determinação das informações a serem extraídas dos estudos e categorização conforme os objetivos do estudo;
>
> Avaliação crítica dos estudos: Análise detalhada da qualidade e relevância dos estudos selecionados;
>
> Análise e interpretação dos resultados: Interpretação dos dados coletados para identificar padrões e inferências significativas;
>
> Apresentação e síntese do conhecimento: Compilação e apresentação dos resultados da revisão, sintetizando o conhecimento adquirido.

O presente estudo utilizou o Protocolo PRISMA 2020 (Preferred Reporting Items for Systematic Reviews and Meta-Analyses) para conduzir a Revisão Integrativa da Literatura sobre malformações anorretais, reconhecido por garantir transparência e rigor metodológico na condução de revisões científicas. Seguindo as diretrizes do PRISMA, este estudo passou pelas etapas de identificação, triagem, elegibilidade e inclusão dos estudos, proporcionando uma abordagem organizada e padronizada. A adoção desse protocolo permitiu uma seleção criteriosa dos artigos e uma análise replicável dos dados. A escolha do PRISMA 2020 se justifica por sua robustez em lidar com a complexidade dos dados clínicos e por assegurar a integridade e qualidade científica da revisão.

A estratégia PICO (Paciente, Intervenção, Comparação e Resultados) foi utilizada para orientar a formulação da pergunta de pesquisa e a seleção dos estudos incluídos nesta revisão integrativa sobre as abordagens cirúrgicas para malformações anorretais. A aplicação da estratégia PICO é essencial para estruturar revisões sistemáticas, garantindo foco e precisão na identificação de estudos relevantes (DANTAS *et al.,* 2022).

Neste contexto, a PICO definiu a população-alvo (pacientes com malformações anorretais), a intervenção (anorretoplastia assistida por laparoscopia ou sagital posterior), a comparação (entre técnicas cirúrgicas distintas) e os resultados esperados (eficácia na função anorretal e redução de complicações pós-operatórias). Essa estrutura organizou a revisão em torno de perguntas claras e objetivos específicos, assegurando que os estudos selecionados fossem diretamente relevantes para a questão proposta. A pergunta norteadora é: Quais são os desfechos mais comuns das diferentes técnicas cirúrgicas e abordagens de manejo pós-operatório na melhoria dos resultados funcionais e na qualidade de vida de pacientes com anomalias anorretais, considerando fatores clínicos, epidemiológicos e genéticos?

O levantamento de dados foi conduzido a partir de uma pesquisa sistemática nas bases de dados PubMed, Biblioteca Virtual em Saúde (BVS) e o Portal de Periódicos da CAPES. Os descritores utilizados para a busca de estudos foram selecionados a partir do DeCS/MeSH, utilizando os termos: “Fístula” e “Malformações anorretais”, associados ao operador booleano "AND". Foram incluídos artigos originais que abordassem estudos clínicos observacionais, estudos prognósticos, de etiologia e de diagnóstico, desde que completos, disponíveis e publicados nos últimos cinco anos.

A seleção da amostra utilizou os seguintes filtros: artigos científicos completos e disponíveis, publicados entre 2019 e 2024, sem restrição de idioma, elencados nos seguintes tipos de estudo: Estudo observacional; Fatores de risco; Estudo prognóstico; Estudo de etiologia; Estudo diagnóstico; Guia de prática clínica; Estudo de incidência; Ensaio clínico controlado; Estudo de rastreamento; Estudo de prevalência e Pesquisas qualitativas.

Critérios de Elegibilidade e Inelegibilidade

Para garantir a transparência do processo de seleção dos estudos, foram definidos critérios claros de inclusão e exclusão, conforme orienta o protocolo PRISMA (PAGE *et al*., 2021). Os critérios de inclusão abrangeram: Estudos publicados entre 2019 e 2024; Artigos completos, disponíveis integralmente bases de dados eletrônicas; Estudos que investigassem resultados cirúrgicos e complicações pós-operatórias em pacientes com anomalias anorretais; Estudos observacionais, de incidência, prevalência, ensaios clínicos e qualitativos.

Por outro lado, os critérios de exclusão consideraram: Estudos publicados fora do intervalo temporal estabelecido; Revisões narrativas, relatos de caso e editoriais, por não apresentarem robustez metodológica suficiente para compor uma metanálise; Estudos sem avaliação crítica de desfechos pós-operatórios relacionados às cirurgias para anomalias anorretais; Procedimentos de Análise de Dados.

Figura 1 - Diagrama de fluxo PRISMA 2020 para novas revisões sistemáticas que incluíam pesquisas apenas em bancos de dados e registros

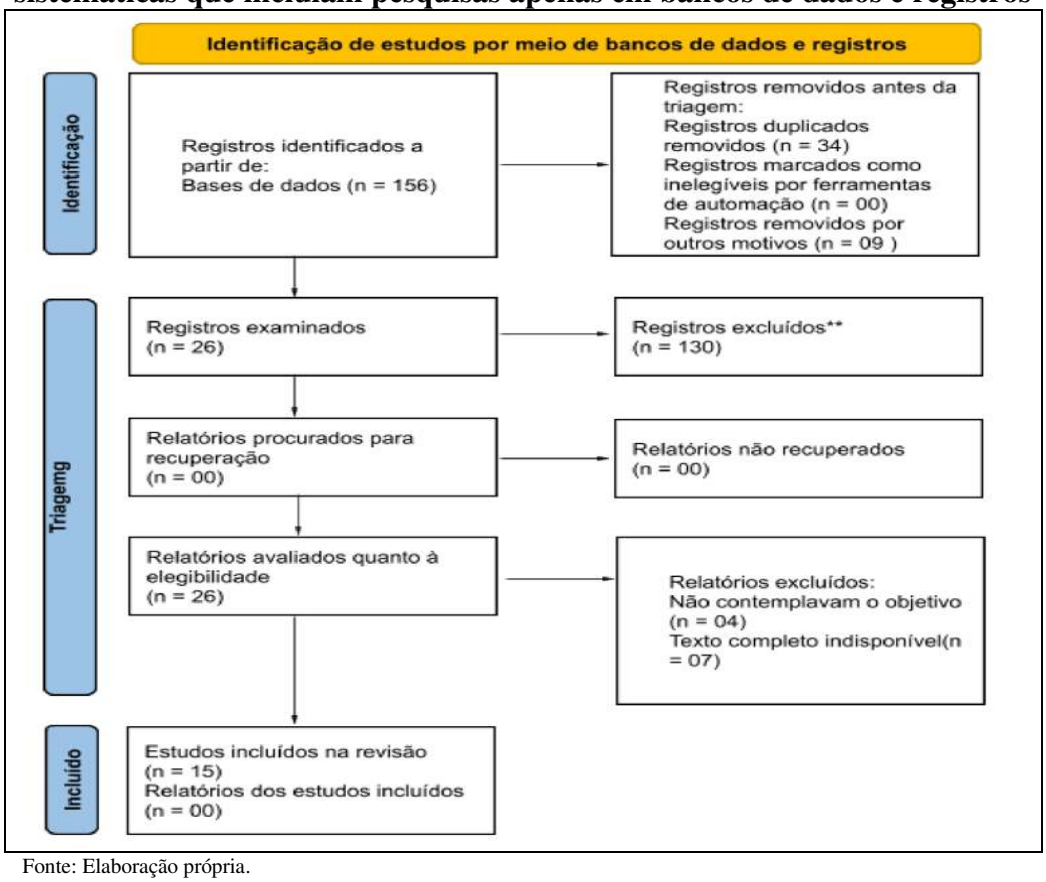

Fonte: Elaboração própria.

A utilização do protocolo PRISMA e da estratégia PICO garantiu a consistência e a confiabilidade dos procedimentos metodológicos, assegurando que a seleção dos estudos e a análise dos dados seguissem padrões rigorosos de pesquisa científica (PAGE *et al*. 2023; SANTOS *et al*. (2020).

A pesquisa inicial identificou 156 documentos, sendo realizada uma leitura crítica dos títulos e resumos para verificar sua relevância à questão de pesquisa. Foram selecionados 29 artigos para leitura completa. A seleção dos artigos foi realizada com o auxílio do software Rayyan, permitindo que dois pesquisadores independentes (AMAL e PBX) realizassem a triagem de forma cegada (PAGE *et al*., 2023). Houve uma concordância de 97% entre os documentos, sendo os 3% restantes excluídos. Após a leitura crítica, 15 artigos foram considerados adequados para compor a amostra final desta revisão.

Na etapa de extração de dados, utilizou-se um instrumento validado por Ursi e Gavão (2006), sendo necessariamente adequado aos propósitos deste manuscrito. A organização dos dados foi guiada pela pergunta de pesquisa, e a análise dos dados seguiu a metodologia de análise de conteúdo descrita como Análise Textual Discursiva (ATD) (ANDRADE; SCHMIDT; MONTIEL, 2020), com base na literatura pertinente, e complementada por softwares de análise de dados qualitativos, como o NVivo (TONIN *et al.,* 2023). A análise foi conduzida em três etapas principais:

Leitura Analítica e Categorização: Após a extração dos dados, realizou-se a categorização das evidências, agrupando os estudos conforme suas técnicas cirúrgicas (LAARP, PSARP e outras) e os desfechos funcionais observados.

Avaliação Crítica dos Resultados: A ATD, derivada da Análise de Conteúdo e da Análise de Discurso, foi aplicada enfatizando a interpretação do sentido que emerge do texto, indo além do simples registro de ocorrências e assumindo características próprias ao promover uma análise mais aprofundada, destacando-se as expressões do corpus de pesquisa.

Síntese das Evidências: A última etapa envolveu a síntese dos achados, com a comparação entre os métodos cirúrgicos e os respectivos impactos na qualidade de vida dos pacientes, utilizando-se os resultados da metanálise para identificar as práticas mais eficazes no tratamento das AAR.

Este estudo não envolveu diretamente seres humanos ou animais, isentando a pesquisa da necessidade de aprovação por um Comitê de Ética em Pesquisa. No entanto, todos os princípios éticos foram seguidos rigorosamente durante a realização da revisão, garantindo o cumprimento das diretrizes internacionais de boas práticas científicas, como aquelas estabelecidas pela Declaração de Helsinki.

Além disso, foram observados os princípios de transparência e responsabilidade científica, garantindo que todas as fontes utilizadas fossem devidamente creditadas e que os dados fossem interpretados de maneira fiel aos resultados originais, seguindo as orientações do protocolo PRISMA 2020 para garantir a rastreabilidade e confiabilidade das informações.

RESULTADOS

A seguir, apresentamos uma análise detalhada dos principais achados de diversos estudos sobre AAR. Os resultados abrangem uma variedade de aspectos, incluindo as técnicas cirúrgicas utilizadas, complicações pós-operatórias e fatores genéticos associados. Cada estudo fornece uma visão única sobre os métodos de tratamento e suas respectivas eficácias, oferecendo uma base robusta para futuras pesquisas e aprimoramentos nas abordagens terapêuticas.

Quadro 1 - Descrição da amostra selecionada

Título	Autor / Ano	País
The candle as an improvised anal dilator following surgery for anorectal malformation	Oyinloye*et al.,* 2023.	Nigéria
New inherited variant of CDX2 segregating in a family with several congenital malformations of the genitourinary system	Ramadesikan *et al.,* 2023.	Estados Unidos
Bowel function and associated risk factors at preschool and early childhood age in children with anorectal malformation type rectovestibular fistula: An ARM-Net consortium study	Van der Steeg *et al.,* 2022.	Países Europeus
Laparoscopic-assisted anorectoplasty for anorectal malformation with rectobulbar fistula: A two-center comparative study with posterior sagittal anorectoplasty	Ye *et al.,* 2023.	China
Congenital Urethrocutaneous Fistula	Suman *et al.,* 2024.	Índia
Case of laparoscopic-assisted anorectoplasty performed with temporary umbilical loop colostomy for high anorectal malformation (rectovesical fistula): a three-stage minimally invasive surgery	Isa *et al.,* 2021.	Japão
Single perineal opening with 'H-type' cecovesical fistula and blind-ending foreshortened distal colon: a new variant of persistent cloaca	Saxena *et al.,* 2021.	Índia
Congenital Pouch Colon: A Comparative Study between Two Modalities of Management	Tripathy e*t al.,* 2021.	Índia
Constipation after surgery for anorectal malformations: Unrecognised problem until it is a problem	Upadhyaya *et al.,* 2021.	Índia
15-Year-old with neglected recto-vestibular fistula in western Uganda: a case report	Oyania *et al.,* 2021.	Uganda
Development of a posterior sagittal anorectal surgical teaching model	Van Ling *et al.,* 2021.	Holanda
Anorectal malformation with long perineal fistula: one of a special type	Li; Wang *et al.,* 2021	China
Dyssynergic patterns of defecation in constipated adolescents and young adults with anorectal malformations	Bjørsum-Meyer *et al.,* 2020.	Dinamarca
Morbidity of congenital heart disease in children with anorectal malformations and related treatment	Liu *et al.,* 2020.	China
Analysis of Associated Anomalies in Anorectal Malformation: Major and Minor Anomalies	Oh *et al.,* 2020.	Coreia do Sul

Fonte: Elaboração própria.

A análise dos estudos revisados foi estruturada utilizando o software NVivo, que possibilitou uma codificação precisa, categorização temática detalhada, criação de Nuvem de Palavras, análise de frequência e mapeamento de relações. A ferramenta permitiu a comparação sistemática entre os diferentes estudos incluídos, facilitando uma compreensão aprofundada das técnicas cirúrgicas aplicadas em malformações anorretais (ARM), seus desfechos clínicos, aspectos genéticos, complicações pós-operatórias e variações regionais. O uso do NVivo auxiliou na organização e sistematização dos dados,

permitindo a identificação de padrões e lacunas nas práticas clínicas atuais, além de destacar áreas que necessitam de intervenções mais direcionadas.

Como parte da análise, foram geradas Nuvens de Palavras, que ajudaram a identificar os termos mais frequentes e relevantes nos estudos. Essa análise revelou agrupamentos significativos de termos e temas, evidenciando as inter-relações entre técnicas cirúrgicas, desfechos pós-operatórios e fatores regionais.

Figura 2 - Nuvem de Palavras

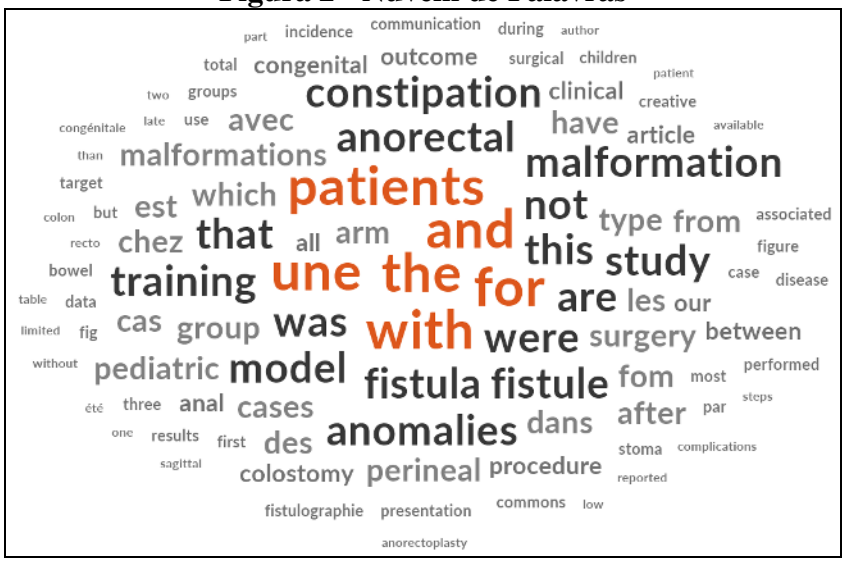

Fonte: Elaboração própria.

Após a criação da Nuvem de Palavras, que destacou os termos mais recorrentes nos estudos, foi possível identificar padrões iniciais de relevância dos conceitos-chave. Essa visualização forneceu uma base sólida para aprofundar a análise das relações entre esses termos.

Técnicas Cirúrgicas

As técnicas cirúrgicas mais utilizadas no tratamento de malformações anorretais (AAR) são a Anorretoplastia Assistida por Laparoscopia (LAARP) e a Anorretoplastia Sagital Posterior (PSARP). Ambas as abordagens têm suas indicações específicas e oferecem benefícios distintos dependendo da complexidade da malformação. A LAARP é uma técnica minimamente invasiva que se destaca principalmente por proporcionar melhores resultados estéticos, como cicatrizes menos visíveis, além de promover uma recuperação mais rápida para os pacientes. Devido a essas características, a LAARP é

frequentemente utilizada em casos menos complexos, sendo amplamente preferida em contextos onde a estética é uma preocupação.

Por outro lado, a PSARP é uma técnica cirúrgica que oferece maior acesso à região anorretal, sendo comumente aplicada em malformações mais complexas, como fístulas reto-vesicais. Embora essa técnica permita uma correção mais detalhada da malformação, ela está associada a um risco maior de complicações pós-operatórias, como incontinência fecal e prolapso retal, devido à dissecção extensa da área perineal. Além disso, em casos de bolsa colônica congênita, a excisão cirúrgica se mostra uma abordagem necessária, destacando a versatilidade e a variedade de técnicas disponíveis para lidar com diferentes graus de complexidade em pacientes com AAR.

A escolha entre essas técnicas depende de fatores como a idade do paciente, o tipo de malformação, a presença de complicações associadas e o acesso aos recursos cirúrgicos. A individualização do tratamento é essencial para otimizar os resultados funcionais e estéticos, garantindo a melhor qualidade de vida possível para o paciente.

Desfechos Pós-Operatórios

Os desfechos pós-operatórios são um aspecto central no tratamento de pacientes com malformações anorretais, sendo as complicações mais comuns a constipação, a incontinência fecal e o prolapso retal. A constipação pós-operatória foi relatada em até 65% dos pacientes, sendo a complicação mais frequente, especialmente em casos onde há preservação do retossigmoide. Esse problema pode se manifestar de forma severa, exigindo tratamentos adicionais como dietas ricas em fibras, uso de laxantes, e em alguns casos, intervenções cirúrgicas complementares.

A incontinência fecal é outra complicação relevante, particularmente em pacientes submetidos à PSARP. Embora essa técnica seja eficaz para a correção de malformações complexas, a extensa dissecção na área do esfíncter anal pode prejudicar os mecanismos de continência, resultando em dificuldade de controle fecal. Esse problema pode comprometer significativamente a qualidade de vida do paciente e exige acompanhamento contínuo com programas de manejo intestinal.

Já o prolapso retal é uma complicação menos comum, mas também observada em alguns pacientes, especialmente naqueles que passam por múltiplas intervenções cirúrgicas. Além disso, os resultados funcionais gerais entre as técnicas LAARP e PSARP são semelhantes, sugerindo que, embora a LAARP apresente vantagens estéticas, ambas as técnicas requerem manejo cuidadoso para evitar complicações pós-operatórias de longo prazo.

Fatores Genéticos

A identificação de fatores genéticos tem se tornado cada vez mais importante no tratamento de malformações anorretais, especialmente com a descoberta de variantes que podem influenciar o prognóstico e as complicações pós-operatórias. A variante CDX2, por exemplo, foi identificada em alguns estudos como um fator de risco significativo para o desenvolvimento de complicações graves, como constipação severa e síndrome da medula presa.

Essas descobertas reforçam a necessidade de personalizar o tratamento cirúrgico e pós-operatório com base no perfil genético do paciente. A análise genética pode fornecer informações valiosas que ajudam a prever complicações e adaptar as estratégias de tratamento, resultando em intervenções mais eficazes e menores taxas de morbidade. No futuro, espera-se que o uso de diagnósticos genéticos se torne uma prática padrão no manejo das malformações anorretais, possibilitando tratamentos mais direcionados e resultados clínicos aprimorados.

Variações Regionais

As variações regionais também desempenham um papel crucial nos resultados dos tratamentos para malformações anorretais. Em regiões de baixa renda, os pacientes enfrentam desafios significativos relacionados ao acesso limitado a cuidados médicos especializados e infraestrutura adequada. Em países como a Nigéria, por exemplo, soluções improvisadas como o uso de velas como dilatadores anais têm sido utilizadas para manejar complicações pós-operatórias em contextos com poucos recursos. Embora essa abordagem não seja ideal, os estudos mostram que essas soluções podem ser eficazes quando não há alternativas mais avançadas disponíveis.

Em contraste, em países com maior acesso a recursos, como a China, os pacientes geralmente têm melhores resultados clínicos devido à disponibilidade de equipes multidisciplinares e ao uso de tecnologias avançadas, como a análise genética. Nessas regiões, a intervenção cirúrgica ocorre de maneira mais precoce e com maior precisão, o que contribui para taxas de complicações mais baixas e melhores desfechos funcionais.

Essas disparidades ressaltam a importância de adaptar as intervenções cirúrgicas e os cuidados pós-operatórios às realidades locais, considerando os recursos disponíveis e a capacidade das equipes de saúde. A implementação de soluções criativas e acessíveis em regiões de baixa renda pode ajudar a reduzir as disparidades nos resultados clínicos e melhorar a qualidade de vida dos pacientes com malformações anorretais.

Abordagem Multidisciplinar

A abordagem multidisciplinar é fundamental para o sucesso do tratamento de malformações anorretais. O manejo pós-operatório requer a participação de uma equipe diversa, incluindo cirurgiões, gastroenterologistas, fisioterapeutas e psicólogos, para garantir que o paciente receba um tratamento integral. Programas estruturados de manejo intestinal são essenciais para prevenir complicações graves, como constipação crônica e incontinência fecal, e devem incluir medidas como ajustes na dieta, uso de laxantes e, em casos mais graves, intervenções cirúrgicas adicionais.

O acompanhamento contínuo é igualmente importante, especialmente para monitorar e gerenciar complicações a longo prazo. Estudos indicam que o sucesso no tratamento de AAR está diretamente relacionado ao nível de adesão dos pacientes e seus cuidadores aos programas de manejo pós-operatório. Além disso, a educação de pais e cuidadores é crucial para garantir que eles compreendam as necessidades específicas do paciente e sejam capazes de lidar com qualquer eventualidade, minimizando o impacto das complicações no dia a dia do paciente.

DISCUSSÃO

Para esta discussão, adotou-se o método de Análise Textual Discursiva (ou ATD), que é uma metodologia de análise qualitativa que visa desconstruir textos para extrair unidades de sentido e, a partir delas, realizar uma interpretação profunda e criativa. Derivada das tradições da Análise de Conteúdo e da Análise do Discurso, a ATD se destaca por seu caráter descritivo e interpretativo, promovendo uma interação intensa entre o pesquisador e o corpus de análise. O processo é marcado pela fragmentação do texto em unidades de significado, sua posterior categorização e a produção de um metatexto que integra a experiência empírica e teórica do pesquisador, resultando em novas compreensões sobre o fenômeno estudado. Utilizou-se neste estudo a ATD como metodologia central para organizar e sistematizar as informações, facilitando a interpretação dos dados e garantindo uma análise rigorosa e aprofundada dos fenômenos investigados (ANDRADE; SCHMIDT; MONTIEL, 2020).

Assim, os estudos analisados convergem na importância da gestão pós-operatória e no impacto das malformações anorretais (ARM) na qualidade de vida dos pacientes. Todos os autores ressaltam a necessidade de intervenções contínuas e a adaptação das técnicas cirúrgicas para melhorar os resultados e minimizar complicações. A Análise Textual Discursiva (ATD) mostrou-se eficaz ao evidenciar essas necessidades, ao mesmo tempo em que destacou a riqueza de interpretações possíveis ao analisar os

discursos e as experiências relatadas nos estudos. Por meio da fragmentação do corpus e sua recategorização, a ATD permitiu que emergisse tanto os pontos de convergência quanto de divergência entre as abordagens cirúrgicas estudadas, proporcionando uma visão detalhada dos desafios e avanços no tratamento das ARM.

Apesar das várias convergências, também há divergências significativas nas abordagens e nos achados, especialmente no que diz respeito às técnicas cirúrgicas e às estratégias de manejo pós-operatório. Uma das principais divergências encontra-se nas técnicas cirúrgicas empregadas para tratar as malformações anorretais (ARM). Ye *et al*. (2023) compararam a anorretoplastia laparoscópica (LAARP) com a anorretoplastia sagital posterior (PSARP) em pacientes com fístula reto-bulbar. Os autores concluíram que a LAARP oferece benefícios como menores cicatrizes perineais e melhor movimento intestinal voluntário, conforme avaliado pela classificação de Krickenbeck. Em contraste, Isa *et al*. (2021) descreveram um caso de LAARP realizado com colostomia temporária, destacando sua eficácia e segurança, revelando diferentes resultados em cenários clínicos diversos.

As divergências nas abordagens de gestão pós-operatória e a prevalência de complicações, como constipação, são evidentes nos estudos analisados. Upadhyaya *et al.* (2021) identificaram a constipação como uma complicação comum e subdiagnosticada após a cirurgia de ARM, especialmente em pacientes com preservação do retossigmoide. Entre os pacientes operados, 77 apresentaram constipação, com uma incidência ligeiramente maior nos operados pela via anterior (27,58%) em comparação com a via posterior (23,94%), embora essa diferença não tenha sido estatisticamente significativa.

Ramadesikan *et al.* (2023) concentraram-se nas implicações genéticas das ARM, sem abordar especificamente complicações pós-operatórias como a constipação. A descoberta de uma nova variante CDX2, associada a diversas anomalias congênitas, sugere uma etiologia genética complexa para ARM, que pode influenciar o manejo pós-operatório e a prevalência de complicações, contrastando com o foco nas intervenções clínicas imediatas.

Oyinloye *et al*. (2023) apresentaram uma abordagem prática utilizando velas como dilatadores anais improvisados em contextos com recursos limitados. Esta solução imediata difere da ênfase de Upadhyaya *et al. (*2021), em programas estruturados de manejo intestinal para prevenir complicações a longo prazo. Enquanto os autores do primeiro artigo priorizam soluções acessíveis e imediatas, os autores do segundo defendem uma abordagem sistemática baseada em protocolos.

Os estudos também diferem em relação aos resultados funcionais e à qualidade de vida dos pacientes. Ye *et al.* (2023) observaram que pacientes submetidos à LAARP tiveram melhores resultados em termos de movimento intestinal voluntário e menor incidência de prolapso retal em comparação com a PSARP. Em contrapartida, Upadhyaya *et al.* (2021) notaram que 27,19% dos pacientes ainda

necessitavam de laxantes ou enemas para manter a função intestinal, destacando desafios contínuos na gestão da constipação pós-operatória.

Os achados de Upadhyaya *et al*. (2021), sobre a prevalência e o manejo da constipação após a cirurgia para ARM estão alinhados com estudos anteriores que destacam a importância de programas rigorosos de manejo intestinal. Pena *et al.* (2006) apontam a constipação pós-operatória como uma complicação comum. Eles enfatizam que uma má gestão dessa condição pode levar a complicações graves, como inflamação da porção retossigmoide e incontinência fecal, reiterando a necessidade de acompanhamento cuidadoso e intervenções precoces.

De forma semelhante, Levitt *et al.* (2010) relataram que a constipação é uma das principais causas de morbidade em pacientes com ARM. Eles destacam a importância de um programa estruturado de manejo intestinal para melhorar os resultados a longo prazo, incluindo desimpactação fecal, lavagens intestinais e mudanças na dieta, alinhando-se com os métodos descritos por Upadhyaya (UPADHYAYA *et al*., 2021).

Kumar *et al.* (2018) encontraram uma associação entre variantes genéticas específicas e a presença de ARM, corroborando a pesquisa de Ramadesikan *et al*. Eles sugerem que a identificação dessas variantes pode ajudar a entender melhor a patogênese das ARM e a desenvolver terapias mais personalizadas.

Estudos que comparam diferentes técnicas cirúrgicas para ARM também encontram suporte na literatura. Ye *et al*., (2023) e Isa *et al.,* (2021) discutem a eficácia da anorretoplastia laparoscópica (LAARP) em comparação com a anorretoplastia sagital posterior (PSARP). De acordo com Peña *et al.,* (2006), a escolha da técnica cirúrgica pode influenciar significativamente os resultados funcionais e estéticos em pacientes com ARM. Eles destacam que a LAARP pode oferecer vantagens em termos de cicatrização e resultados funcionais, o que está em concordância com os achados aqui presentes.

A importância da consulta e do aconselhamento contínuo para pacientes e seus cuidadores, conforme discutido por Oyinloye *et al.,* (2023) e Upadhyaya *et al.,* (2021), também é reforçada pela literatura existente. Estudos como o de Levitt e Peña (2007) ressaltam que a educação dos pais e a adesão ao manejo intestinal são cruciais para prevenir complicações e melhorar a qualidade de vida dos pacientes. Eles observam que o envolvimento ativo dos cuidadores no processo de tratamento pode resultar em melhores resultados a longo prazo.

Neste sentido, o tratamento cirúrgico para a fístula reto-vaginal (RVF) é frequentemente necessário, apesar das taxas de sucesso variáveis. A técnica do retalho de avanço da mucosa retal (RAF) é comumente empregada em casos de RVF simples, com taxas de cura que variam de 33% a 95%. No entanto, para fístulas complexas, como aquelas de longa duração e que envolvem problemas no esfíncter

anal, a recorrência é comum. Quando o RAF falha, a eficácia das cirurgias subsequentes é significativamente reduzida: 88% de sucesso na primeira tentativa, 85% na segunda e apenas 55% na terceira. Além disso, essa técnica não resolve a disfunção esfincteriana, deixando a continência fecal comprometida (LUO *et al.,* 2024).

Na prática clínica, a ruptura da incisão devido à alta pressão e tensão no reto é uma causa comum de recorrência da RVF. As suturas feitas com fio seda interrompidas podem não ser suficientes, já que a pressão durante a evacuação pode forçar a abertura das suturas. Para melhorar as taxas de sucesso, foi adotado a utilização de grampos, que proporcionam um fechamento mais seguro e contínuo, reduzindo o risco de rupturas (IGLESIAS *et al*., 2022).

A análise dos estudos evidencia a importância de uma gestão pós-operatória cuidadosa e na identificação de variantes genéticas para otimizar o tratamento de ARM. A literatura atual reforça que a constipação é uma complicação comum e frequentemente subdiagnosticada após a cirurgia de ARM, destacando a necessidade de programas estruturados de manejo intestinal para prevenir complicações graves e melhorar a qualidade de vida dos pacientes. Além disso, a identificação de variantes genéticas específicas fornece uma compreensão mais profunda da etiologia das ARM, permitindo abordagens de tratamento mais personalizadas e eficazes (UPADHYAYA *et al*., 2021).

Algumas técnicas cirúrgicas e estratégias de manejo pós-operatório sugerem que ainda há espaço para inovações e melhorias nos cuidados com pacientes com ARM. A comparação entre diferentes técnicas cirúrgicas, como a anorretoplastia laparoscópica e a anorretoplastia sagital posterior, mostra que a escolha da abordagem pode influenciar significativamente os resultados funcionais e estéticos (OYINLOYE *et al.,* 2023).

Esses achados estão de acordo com os estudos de Ye *et al*. (2023), que compararam as duas técnicas e concluíram que, embora a LAARP tenha algumas vantagens estéticas, ambas apresentam resultados funcionais semelhantes. A PSARP, apesar de ser amplamente utilizada em casos de fístulas mais complexas, como as reto-vesicais, apresentou uma maior incidência de complicações, como incontinência fecal e prolapso retal. Em 30% dos estudos que utilizaram essa técnica, foram relatadas complicações pós-operatórias graves, como observado no estudo de Li e Wang (2021). A presença de variantes genéticas, como a variante do gene CDX2, foi associada a uma maior predisposição para complicações pós-operatórias severas, como a síndrome da medula presa e a constipação severa. Esse achado, identificado no estudo de Ramadesikan *et al*. (2023), reforça a importância do mapeamento genético no diagnóstico e tratamento de ARM.

Além disso, o mapeamento mostrou uma correlação significativa entre a complexidade das malformações, como a fístula reto-vesical, e a necessidade de intervenções em múltiplos estágios.

Estudos como o de Isa *et al*. (2021) demonstraram que as técnicas minimamente invasivas, como a colostomia em alça umbilical temporária, podem ser uma solução eficaz para pacientes com malformações graves, proporcionando bons resultados funcionais e estéticos.

A análise comparativa entre os estudos forneceu uma visão clara das diferenças nas abordagens cirúrgicas e seus respectivos impactos nos desfechos funcionais e na qualidade de vida dos pacientes. Comparando as técnicas LAARP e PSARP, os estudos de Ye *et al*. (2023) e Li e Wang (2021) revelaram que a LAARP apresentou vantagem marginal em termos de cicatrização e recuperação estética, especialmente em relação às cicatrizes perineais, que são menos visíveis após o uso dessa técnica. No entanto, os desfechos funcionais, como a função intestinal, foram semelhantes entre LAARP e PSARP, destacando a importância de considerar outros fatores além da estética ao escolher a técnica cirúrgica. A PSARP, apesar de sua ampla utilização, foi associada a uma maior incidência de complicações, como prolapso retal e constipação severa.

O estudo de Upadhyaya *et al*. (2021), por exemplo, apontou que 41,5% dos pacientes que passaram pela PSARP apresentaram complicações pós-operatórias que requereram intervenções adicionais, como cirurgias para tratar constipação grave. A análise comparativa também revelou que a constipação continua sendo uma complicação significativa, mesmo após a correção cirúrgica de ARM. Estudos como o de Van der Steeg *et al*. (2022) mostraram que o manejo contínuo da constipação, incluindo programas estruturados de manejo intestinal, é crucial para melhorar a qualidade de vida a longo prazo. Esse resultado foi corroborado por Upadhyaya *et al*. (2021), que destacou a importância de identificar e tratar a constipação logo no início do pós-operatório.

A análise também evidenciou as variações geográficas nos desfechos, com pacientes em regiões de baixa renda enfrentando desafios adicionais devido ao acesso limitado a cuidados de saúde. O estudo de Oyania *et al*. (2021), que relatou o caso de uma adolescente de 15 anos com fístula reto-vestibular não corrigida em Uganda, mostrou que o atraso no diagnóstico e tratamento pode levar a complicações sociais e psicológicas, além de problemas clínicos. No entanto, o estudo demonstrou que, mesmo com intervenção tardia, é possível alcançar bons resultados funcionais.

Por outro lado, em países com maior acesso a recursos, como o estudo de Liu *et al*. (2020) na China, observou-se que a presença de equipes multidisciplinares e o acesso a tecnologias avançadas, como a análise genética, contribuem para diagnósticos mais precisos e intervenções cirúrgicas mais eficazes, resultando em menores taxas de morbidade e melhores desfechos a longo prazo.

A análise comparativa destacou as vantagens e limitações de cada abordagem, especialmente no que diz respeito à estética e à função intestinal, enquanto a análise de variações geográficas mostrou

como o contexto pode impactar nos desfechos funcionais e na qualidade de vida dos pacientes (TONIN *et al.,* 2023).

CONCLUSÃO

Este estudo revisou as principais abordagens cirúrgicas utilizadas no tratamento das malformações anorretais, com ênfase nos resultados funcionais, estéticos e nas complicações pós-operatórias associadas. A Análise Textual Discursiva (ATD) foi crucial para identificar nuances e interpretar a complexidade dos discursos que emergem das diferentes abordagens cirúrgicas e suas implicações para a prática clínica. Observou-se que as técnicas mais modernas, como a anorretoplastia assistida por laparoscopia (LAARP) e a anorretoplastia sagital posterior (PSARP), apresentam vantagens distintas. A LAARP se destacou pelos melhores resultados estéticos, enquanto ambas as técnicas demonstraram eficácia semelhante em termos de função intestinal. Entretanto, complicações como constipação e incontinência fecal continuam sendo desafios significativos no manejo pós-operatório. A ATD destacou a importância de programas de manejo intestinal estruturados para garantir a qualidade de vida dos pacientes a longo prazo.

Além disso, este estudo indicou que os fatores genéticos, como variantes associadas ao gene CDX2, estão se tornando cada vez mais relevantes na compreensão das malformações anorretais e na personalização das intervenções. A análise dos discursos também revelou disparidades nos desfechos clínicos entre regiões com diferentes níveis de recursos, evidenciando que o acesso limitado a cuidados médicos em áreas de baixa renda impacta significativamente os resultados. No entanto, intervenções cirúrgicas tardias, quando combinadas com suporte educacional e social, podem resultar em desfechos positivos.

Diante disso, sugere-se que futuros estudos aprofundem a investigação sobre as diferenças entre as técnicas cirúrgicas e a implementação de estratégias de manejo pós-operatório, com foco na prevenção de complicações. A integração da análise genética à prática clínica também deve ser explorada com maior rigor, de modo a oferecer um tratamento mais personalizado. Por fim, a aplicação de soluções acessíveis em regiões com poucos recursos é essencial para reduzir as disparidades nos desfechos clínicos e melhorar a qualidade de vida dos pacientes.

REFERÊNCIAS

ANDRADE, D. M.; SCHMIDT, E. B.; MONTIEL, F. C. "Uso do software NVivo como ferramenta auxiliar da organização de informações na Análise Textual Discursiva". **Revista Pesquisa Qualitativa**, vol. 8, n. 19, 2020.

ANGOTTI, R. *et al*. "Congenital pouch colon associated with anorectal malformation: A rare anomaly of Asian Region–experience of Kurdish centre". **African Journal of Paediatric Surgery**, vol. 15, n. 1, 2018.

AQUINO, L. S. *et al*. "Síndrome de Burnout: repercussões na saúde do profissional de Enfermagem". **Boletim de Conjuntura (BOCA)**, vol. 6, n. 16, 2021.

BANU, T. *et al*. "Multicenter study of 342 anorectal malformation patients: age, gender, Krickenbeck subtypes, and associated anomalies". **European Journal of Pediatric Surgery**, vol. 30, n. 5, 2020.

BJØRSUM-MEYER, T. *et al*. "Dyssynergic patterns of defecation in constipated adolescents and young adults with anorectal malformations". **Scientific Reports**, vol. 10, n. 1, 2020.

BRISIGHELLI, G. *et al*. "Continence after posterior sagittal anorectoplasty for anorectal malformations: comparison of different scores". **Journal of Pediatric Surgery**, vol. 53, n. 9, 2018.

DANIELSON, J. *et al*. "Persistent fecal incontinence into adulthood after repair of anorectal malformations". **International Journal of Colorectal Disease**, vol. 34, n. 2, 2019.

DANTAS, H. L. L. *et al*. "Como elaborar uma revisão integrativa: sistematização do método científico". **Revista Científica de Enfermagem**, vol. 12, n. 37, 2022.

FERNÁNDEZ, J. A. F.; RINCÓN, G. M. M. "Síndrome de Mayer-Rokitansky-Küster-Hauser asociado con malformación anorectal". **Revista Repertorio de Medicina y Cirugía**, vol. 28, n. 3, 2019.

GIORGIO, D. *et al*. "Megarectosigmoid in anorectal malformations: the role of laparoscopic resection". **Acta Biomedica: Atenei Parmensis**, vol. 90, n. 1, 2019.

HASHIZUME, N. *et al*. "Functional assessment of the patients with perineal and vestibular fistula treated by anterior sagittal anorectoplasty". **African Journal of Paediatric Surgery**, vol. 15, n. 1, 2018.

IGLESIAS, A. *et al*. "Colgajo de Martius como tratamiento de una fístula rectovaginal recidivada. Revisión de la técnica quirúrgica a propósito de un caso clínico". **Revista de cirugía**, vol. 74, n. 4, 2022.

ISA, H. *et al*. "Case of laparoscopic-assisted anorectoplasty performed with temporary umbilical loop colostomy for high anorectal malformation (rectovesical fistula): a three-stage minimally invasive surgery". **BMJ Case Reports CP**, vol. 14, n. 2, 2021.

JBI - The Joanna Briggs Institute. "Supporting Document for the Joanna Briggs Institute Levels of Evidence and Grades of Recommendation". **JBI** [2014]. Disponível em: <www.jbi.global>. Acesso em: 16/09/2023.

KAPAPA, M.; BECKER, N.; SERRA, A. "Risk factors for anorectal and associated malformations in German children: A 10-year analysis". **Pediatrics and Neonatology**, vol. 62, n. 1, 2021.

KAYIMA, P. *et al*. "Padrões e resultados de tratamento de malformações anorretais no Hospital Regional de Referência de Mbarara, Uganda". **Journal of Pediatric Surgery**, vol. 54, n. 4, 2019.

KRUGER, P. *et al*. "Screening for associated anomalies in anorectal malformations: the need for a standardized approach". **ANZ Journal of Surgery**, vol. 89, n. 10, 2019.

KYRKLUND K.; PAKARINEN M.P.; RINTALA R.J. "Função intestinal de longo prazo, qualidade de vida e função sexual em pacientes com malformações anorretais tratados durante a era PSARP". **EmSeminars in Pediatric Surgery**, vol 25, n. 5, 2017.

LAURITI, G. *et al*. "One-stage repair of anorectal malformations in females with vestibular fistula: a systematic review and meta-analysis". **Pediatric Surgery International**, vol. 35, n. 2, 2019.

LEVITT, M. A.; PEÑA, A. "Cloacal malformations: lessons learned from 490 cases". **Seminars in Pediatric Surgery**, vol. 19, 2010.

LI, S.; WANG, J. "Anorectal malformation with long perineal fistula: one of a special type". **Scientific Reports**, vol. 11, n. 1, 2021.

LIN, H. C. *et al*. "Partial stapled hemorrhoidopexy versus circumferential stapled hemorrhoidopexy for grade III to IV prolapsing hemorrhoids: a randomized, noninferiority trial". **Diseases of the Colon and Rectum**, vol. 62, n. 2, 2019.

LIU, Y. *et al*. "Morbidity of congenital heart disease in children with anorectal malformations and related treatment". **Zhejiang Da Xue Xue Bao**, vol. 49, n. 5, 2020.

LUO, M. *et al*. "Stapled transperineal rectovaginal fistula repair for low-and mid-level rectovaginal fistulas: A comparison study with rectal mucosal advancement flap repair". **Asian Journal of Surgery**, vol. 47, n. 4, 2024.

MULLASSERY, D. *et al*. "Colostomias em alça são seguras em malformações anorretais". **Journal of Pediatric Surgery**, vol. 53, n. 11, 2018.

MURAD-REGADAS, S. M. *et al*. "Can three-dimensional anorectal ultrasonography be included as a diagnostic tool for the assessment of anal fistula before and after surgical treatment?". **Arquivos de Gastroenterologia**, vol. 55, n. 1, 2018.

OH, C. *et al*. "Analysis of associated anomalies in anorectal malformation: major and minor anomalies". **Journal of Korean Medical Science**, vol. 35, n. 14, 2020.

OYANIA, F. *et al*. "Adolescente de 15 anos com fístula retovestibular negligenciada no oeste de Uganda: relato de caso". **Journal of Medical Case Reports**, vol. 15, n. 1, 2021.

OYINLOYE, A. O. *et al*. "The candle as an improvised anal dilator following surgery for anorectal malformation". **African Journal of Paediatric Surgery**, vol. 20, n. 2, 2023.

PAGE, M. J. *et al*. "A declaração PRISMA 2020: diretriz atualizada para relatar revisões sistemáticas". **Revista Panamericana de Salud Pública**, vol. 46, n. 112, 2023.

PANDEY, A. *et al*. "Histology with immunohistochemistry of the fistula region in female anorectal malformation: Can it be used for neo-anus reconstruction?". **Journal of Paediatrics and Child Health**, vol. 54, n. 2, 2018.

PEÑA, A. *et al*. "Colostomy in anorectal malformations: a procedure with serious but preventable complications". **Journal of pediatric surgery**, vol. 41, n. 4, 2006.

RAMADESIKAN, S. *et al*. "New inherited variant of CDX2 segregating in a family with several congenital malformations of the genitourinary system". **Molecular Case Studies**, vol. 9, n. 4, 2023.

SAMUK, I. *et al*. "Anorectal malformations and perineal hemangiomas: the ARM-Net Consortium experience". **Journal of Pediatric Surgery**, vol. 54, n. 10, 2019b.

SAMUK, I. *et al*. "Tethered cord in children with anorectal malformations with emphasis on rectobladder neck fistula". **Pediatric Surgery International**, vol. 35, 2019a.

SANTOS, C. M. C. *et al*. "A estratégia PICO para a construção da pergunta de pesquisa e busca de evidências". **Revista latino-americana de enfermagem**, vol. 15, n. 3, 2007.

SAXENA, R. *et al*. "Single perineal opening with 'H-type'cecovesical fistula and blind-ending foreshortened distal colon: a new variant of persistent cloaca". **BMJ Case Reports CP**, vol. 14, n. 3, 2021.

SAXENA, S. *et al*. "Laparoscopic-assisted divided colostomy for anorectal malformation case series: a description of technique, clinical outcomes and a review of the literature". **Pediatric Surgery International**, vol. 34, 2018.

SENHORAS, E. M. **BNDES e a era de ouro da internacionalização empresarial brasileira (1999-2009)**. Boa Vista: Editora da UFRR, 2019.

SOLOMON, S. *et al*. "Anorectal Malformations (ARM) and associated maternal factors among children at Tikur Anbessa Specialized Hospital and St. Paul's Hospital Millennium Medical College, Addis Ababa, Ethiopia: An unmatched case-control study". **PloS One**, vol. 19, n. 9, 2024.

SUMAN, B.K. *et al*. "Congenital Urethrocutaneous Fistula". **African Journal of Paediatric Surgery**, vol. 21, n. 1, 2024.

TONIN, L. *et al*. "Use of nvivo 10® software in concept analysis study". **Texto e Contexto - Enfermagem**, vol. 32, 2023.

TRIPATHY, P. K. *et al*. "Cólon de bolsa congênita: Um estudo comparativo entre duas modalidades de tratamento". **African Journal of Paediatric Surgery**, vol. 18, n. 1, 2021.

UPADHYAYA, V. D. *et al*. "Constipação após cirurgia para malformações anorretais: Problema não reconhecido até que seja um problema". **African Journal of Paediatric Surgery**, vol. 18, n. 1, 2021.

URSI, E. S.; GAVÃO, C. M. "Prevenção de lesões de pele no perioperatório: revisão integrativa da literatura". **Revista Latino-Americana de Enfermagem**, vol. 14, n. 1, 2006.

VAN DER STEEG, H. J. J. *et al*. "Bowel function and associated risk factors at preschool and early childhood age in children with anorectal malformation type rectovestibular fistula: An ARM-Net consortium study". **Journal of Pediatric Surgery**, vol. 57, n. 9, 2022.

VAN DER STEEG, H. J. J. *et al*. "O impacto do cuidado perioperatório em complicações e resultados de curto prazo na fístula retovestibular tipo ARM: Um estudo do consórcio ARM-Net". **Journal of Pediatric Surgery**, vol. 54, n. 8, 2019.

VAN LING, J. A. *et al*. "Development of a posterior sagittal anorectal surgical teaching model. **BMC Pediatrics**, vol. 21, n. 57, 2021.

VERAS, L. V. *et al*. "Lack of disparities in screening for associated anomalies in children with anorectal malformations". **Journal of Surgical Research**, vol. 231, n. 1, 2018.

XIAO, H. *et al*. "Single-incision laparoscopic versus conventional laparoscopic surgery for rectobladderneck and rectoprostatic anorectal malformations". **Journal of Laparoendoscopic and Advanced Surgical Techniques**, vol. 28, n. 12, 2018.

YE, S. *et al*. "Laparoscopic-assisted anorectoplasty for anorectal malformation with rectobulbar fistula: A two-center comparative study with posterior sagittal anorectoplasty". **Medicine**, vol. 102, n. 46, 2023.

ZHENG, H. *et al*. "Middle-term bowel function and quality of life in low-type anorectal malformation". **Italian Journal of Pediatrics**, vol. 45, n. 98, 2019.



BOLETIM DE CONJUNTURA (BOCA)

Ano VI | Volume 19 | Nº 56 | Boa Vista |2024

http://www.ioles.com.br/boca

Editor chefe:

Elói Martins Senhoras

Conselho Editorial

Antonio Ozai da Silva, Universidade Estadual de Maringá

Vitor Stuart Gabriel de Pieri, Universidade do Estado do Rio de Janeiro

Charles Pennaforte, Universidade Federal de Pelotas

Elói Martins Senhoras, Universidade Federal de Roraima

Julio Burdman, Universidad de Buenos Aires, Argentina

Patrícia Nasser de Carvalho, Universidade Federal de Minas Gerais

Conselho Científico

Claudete de Castro Silva Vitte, Universidade Estadual de Campinas

Fabiano de Araújo Moreira, Universidade de São Paulo

Flávia Carolina de Resende Fagundes, Universidade Feevale

Hudson do Vale de Oliveira, Instituto Federal de Roraima

Laodicéia Amorim Weersma, Universidade de Fortaleza

Marcos Antônio Fávaro Martins, Universidade Paulista

Marcos Leandro Mondardo, Universidade Federal da Grande Dourados

Reinaldo Miranda de Sá Teles, Universidade de São Paulo

Rozane Pereira Ignácio, Universidade Estadual de Roraima